https://doi.org/10.22416/1382-4376-2018-28-5-18-34

Аутоиммунный гепатит у детей: современное состояние проблемы

Г.В. Волынец, А.И. Хавкин, Т.А. Скворцова, В.В. Маткаш

Научно-исследовательский клинический институт педиатрии имени академика Ю.Е. Вельтищева ВГБОУ ВО «Российский национальный исследовательский медицинский университет им. Н.И. Пирогова», г. Москва, Российская Федерация

Цель обзора: обобщить итоги исследований аутоиммунного гепатита (АИГ) у детей, подходы к его диагностике и терапии на современном этапе.

Основные положения. В соответствии с результатами серологических исследований у детей выделяют два типа АИГ: АИГ 1-го типа при выявлении аутоантител к гладкой мускулатуре (ASMA) и/или антинуклеарных аутоантител (ANA) и АИГ 2-го типа — при выявлении аутоантител к микросомам печени и почек (anti-LKM-1) и/или аутоантител к цитозольному антигену печени (anti-LC-1). Паренхиматозное воспаление печени хорошо отвечает на стандартную иммуносупрессивную терапию преднизолоном и азатиоприном. Рецидивы заболевания отмечаются примерно у 40 % пациентов во время лечения. Целесообразно лечить детей в течение, по крайней мере, 2–3 лет, прежде чем предпринимать попытки отмены лечения, которые следует учитывать только в том случае, если уровни трансаминаз и IgG были нормальными и отрицательным или низкими (1:20 методом иммунофлюоресценции) были титры аутоантител в течение, по меньшей мере, года. Перед попыткой отмены терапии следует повторить биопсию печени и гистологическое исследование, чтобы исключить остаточные воспалительные изменения. Небольшому количеству пациентов, которые не отвечают на стандартное лечение, и тем, у которых регистрируются частые рецидивы заболевания, целесообразно предлагать альтернативное иммуносупрессивное лечение, эффективность которого все еще неоднозначна и малоизучена (в том числе в порядке приоритета микофенолата мофетил, ингибиторы кальциневрина, ритуксимаб, ингибитор фактора некроза опухоли альфа). В случаях рефрактерности к терапии и прогрессировании заболевания до цирроза печени и его декомпенсации показана трансплантация печени. АИГ может рецидивировать после трансплантации печени.

De novo АИГ развивается после трансплантации печени по поводу неаутоиммунных болезней, характеризуется также присутствием аутоантител (ANA, ASMA и типичным или нетипичным анти-LKM-1) и гистологической картиной, схожей с таковой при АИГ. *De novo* АИГ после трансплантации печени хорошо отвечает на классическую иммуносупрессивную терапию АИГ, но не на стандартную антиретровирусную терапию.

В статье рассматриваются вопросы клинических проявлений, диагностики, подходов к лечению и длительному наблюдению детей с АИГ, в том числе сформулированные основной группой членов Европейского общества детских гастроэнтерологов, гепатологов и нутрициологов (ESPGHAN).

Заключение. Аутоиммунный гепатит (АИГ) у детей имеет прогрессирующее течение с исходом в цирроз печени. Представленный обзор обобщает подходы к диагностике и подбору терапии аутоиммунного гепатита у детей.

Ключевые слова: дети, аутоиммунный гепатит, аутоантитела к гладкой мускулатуре, антинуклеарные аутоантитела, аутоантитела к микросомам печени и почек, аутоантитела к цитозольному антигену печени, иммуносупрессивная терапия

Конфликт интересов. Авторы заявляют об отсутствии конфликта интересов.

Для цитирования: Волынец Г.В., Хавкин А.И., Скворцова Т.А., Маткаш В.В. Аутоиммунный гепатит у детей: современное состояние проблемы. Российский журнал гастроэнтерологии, гепатологии, колопроктологии. 2018;28(5):18–34. https://doi.org/10.22416/1382-4376-2018-28-5-18-34

Autoimmune Hepatitis in Children: The Current State of the Problem

Galina V. Volynets, Anatoly I. Khavkin, Tamara A. Skvortsova, Vasilisa V. Matkash

Veltischev Research and Clinical Institute for Pediatrics, Pirogov Russian National Research Medical University, Moscow, Russian Federation

Aim. To generalize the results of existing research studies carried out to investigate autoimmune hepatitis (AIH) in children, and the contemporary approaches to the diagnosis and therapy of the disease.

Key points. According to the results of serological studies, two types of AIH can be distinguished in children. AIH of type 1 is diagnosed, when anti-smooth muscle autoantibodies (ASMA) and/or antinuclear autoantibodies (ANA) have been detected. AIH of type 2 AIH is diagnosed, when liver kidney microsomal autoantibodies (anti-LKM-1) and/or anti-liver cytosolic autoantibodies (anti-LC-1) have been detected. Liver parenchymal inflammation responds well to a standard immunosuppressive therapy with prednisolone and azathioprine. Disease relapses are observed in about 40% of patients during treatment. It is expedient to treat children at least for 2–3 years before attempting to cancel the treatment, which decision should be considered only when the levels of transaminases have remained normal and IgG has been negative, or autoantibody titers have been low (1:20 using immunofluorescence method) for at least a year. Before attempting to cancel the therapy, liver biopsy and histological study should be repeated in order to exclude the possibility of residual inflammatory changes. For a small number of patients, who do not respond to standard treatment and those who suffer from frequent disease relapses, it is advisable to offer an alternative immunosuppressive treatment, the effectiveness of which is still ambiguous and poorly understood (including, in order of priority, mycophenolate mofetil, calcineurin inhibitors, rituximab, Inhibitor of tumor necrosis factor-alpha). In cases of refractoriness to therapy and the disease progression to liver cirrhosis and its decompensation, liver transplantation is justified. It is shown that AIH might relapse after liver transplantation.
De novo AIH develops after liver transplantation as a result of non-autoimmune diseases; it is characterized by the presence of autoantibodies (ANA, ASMA and typical or atypical anti-LKM-1), and histologically characterized by a pattern similar to that of AIH. *De novo* AIH after liver transplantation responds well to a classical immunosuppressive therapy, but not to a standard antiretroviral therapy.
In the review, we discuss issues associated with the clinical manifestations and diagnosis of AIH in children. Approaches to the treatment and long-term observation of such children are reviewed, including, i.e., those formulated by the main group of the European Society for Paediatric Gastroenterology Hepatology and Nutrition (ESPGHAN) members.
Conclusion. Autoimmune hepatitis (AIH) in children has a progressive course with the outcome to liver cirrhosis. The presented review has summarized approaches to the diagnosis and selection of AIH therapy in children.
Keywords: children, autoimmune hepatitis, anti-smooth muscle autoantibodies, antinuclear autoantibodies, liver kidney microsomal autoantibodies, anti-liver cytosolic autoantibodies, immunosuppressive therapy
Conflict of interest. The authors declare no conflict of interest.

For citation: Volynets G.V., Khavkin A.I., Skvortsova T.A., Matkash V.V. Autoimmune Hepatitis in Children: The Current State of the Problem. Russian Journal of Gastroenterology, Hepatology, Coloproctology. 2018;28(5):18–34. https://doi.org/10.22416/1382-4376-2018-28-5-18-34

Эпидемиология аутоиммунного гепатита

До настоящего времени аутоиммунные заболевания печени в возрастной группе от 0 до 18 лет считаются редкими, но диагностироваться они стали значительно чаще, что объясняется и улучшением качества диагностики этих заболеваний, и реальным увеличением заболеваемости и/или снижением заболеваемости вирусными гепатитами вследствие повсеместной вакцинации против гепатита В и эффективностью лечения гепатита С [1–17].

У детей и подростков имеются 3 заболевания печени, которые, вероятно, возникают в результате аутоиммунной атаки: «аутоиммунный гепатит» (АИГ), «аутоиммунный склерозирующий холангит» (АСХ), и «*de novo* АИГ» после трансплантации печени. Эти состояния могут не иметь яркой клинической картины или протекать с клиническими проявлениями острого гепатита. Они обычно отвечают на иммуносупрессивную терапию, которая должна быть назначена как можно быстрее после установления диагноза, чтобы предупредить прогрессирование заболевания.

Аутоиммунный гепатит (АИГ) — аутоиммунное заболевание печени, которое впервые было описано в 1950-х годах [18–20]. Для него характерно прогрессирующее воспаление ткани печени, при отсутствии лечения заканчивающееся циррозом печени (ЦП) и печеночной недостаточностью. Чаще встречается у женщин.

Распространенность АИГ у детей неизвестна. Показано, что в Канаде ежегодная заболеваемость АИГ составляет 0,23 на 100 000 детей [21]. По данным детского гепатологического центра Королевского колледжа (King's College Hospital), заболеваемость АИГ детей за период между 1990–2000 годами увеличилась в 6 раз [22], а исследование, проведенное в Дании, показывает двукратное увеличение за тот же период заболеваемости АИГ взрослых [23]. Объясняется этот факт либо улучшением осведомленности врачей об этом заболевании и улучшением диагностики, либо реальным увеличением частоты аутоиммунных заболеваний печени.

По серологическому профилю у детей различают два типа АИГ: АИГ тип 1 (АИГ-1), и АИГ 2-й тип (АИГ-2). Три четверти пациентов с любым типом АИГ — это женщины.

АИГ-1 встречается во все возрастные периоды, но имеются два пика подъема заболеваемости: один — у подростков, а другой — в возрасте около 40 лет. У детей АИГ-1 составляет не менее двух третей случаев и обычно манифестирует в подростковом возрасте.

АИГ-2 является редким заболеванием, встречается в более раннем, в том числе в младенческом возрасте, поражает главным образом детей и молодых людей, хотя встречается и у пожилых людей.

Клиническо-лабораторные проявления аутоиммунного гепатита у детей

В дебюте обоих типов АИГ в сыворотке крови обычно повышается уровень IgG, хотя у 15 % пациентов с АИГ-1 и у 25 % пациентов с АИГ-2 уровень IgG находится в пределах референсных значений, особенно при остром дебюте заболевания [24, 25].

У большинства взрослых пациентов с АИГ-1 течение заболевания хроническое с такими неспецифическими симптомами, как быстрая утомляемость, тошнота, боли в животе и артралгия [26], а у детей и подростков АИГ имеет более агрессивное течение.

До недавнего времени клинические проявления АИГ у детей в основном описывались у пациентов европейского происхождения [24, 27–33], причем это заболевание редко встречалось у людей из других этнических групп. Однако, исходя из недавних исследований, это утверждение оказалось неверным [33–43].

Обращает на себя внимание, что у детей с исходно нормальным уровнем IgG во время лечения уровень IgG снижается. Примерно у 40 % пациентов с АИГ-2 отмечен частичный дефицит уровня IgA в сыворотке крови [24, 44].

В наиболее крупных, преимущественно европейских, исследованиях показано, что манифестация АИГ имеет следующие клинические проявления [21, 24, 30, 42, 45, 46]:

У 40-50 % пациентов с АИГ-1 или АИГ-2 зарегистрировано острое начало заболевания, напоминающее вирусный гепатит, который сопровождается такими неспецифическими симптомами, как недомогание, тошнота/рвота, анорексия, суставные и абдоминальные боли с последующей желтухой, темной мочой и обесцвеченным калом.

У 3 % пациентов с АИГ-1 и 25 % пациентов с АИГ-2 в течение от 2 недель до 2 месяцев от дебюта заболевания развивается острая печеночная недостаточность с печеночной энцефалопатией II–IV степени — фульминантное течение АИГ в дебюте.

У 40 % пациентов с АИГ-1 и у 25 % пациентов с АИГ-2 начало заболевания постепенное, которое в течение от 6 месяцев до нескольких лет до установления диагноза сопровождается такими неспецифическими симптомами, как прогрессирующее недомогание, головная боль, рецидивирующая желтуха, аменорея, анорексия, суставные и абдоминальные боли, диарея, потеря веса.

В ~10 % случаев при обоих типах АИГ заболевание дебютирует с таких осложнений цирроза печени и портальной гипертензии, как кровотечение из варикозно расширенных вен пищевода/желудка, геморрагический диатез, спленомегалия — без предшествующего анамнеза заболевания печени и/или желтухи.

Случайное обнаружение повышения аминотрансфераз без каких-либо симптомов или признаков заболевания печени (реальная частота встречаемости такой манифестации АИГ неизвестна, хотя регистрируется она редко).

Таким образом, в настоящее время известно, что манифестация АИГ у детей не является клинически стабильно проявляющимся процессом и болезнь необходимо исключать у всех пациентов, имеющих длительно сохраняющиеся симптомы поражения печени. Нередки эпизоды острого гепатита, чередующиеся спонтанным клиническим и биохимическим улучшением с рецидивом, которые часто приводят к опасной задержке в диагностике и лечении. Следовательно, АИГ следует всегда подозревать, когда исключены известные причины острого гепатита.

Не менее трети пациентов с АИГ имеют цирроз на момент установления диагноза независимо от особенностей манифестации заболевания [24, 25], что прежде всего указывает на его длительное течение. У пациентов с АИГ с острым началом заболевания при морфологическом исследовании биоптатов ткани печени обнаруживается выраженный фиброз или цирроз.

Тяжесть заболевания аналогична при обоих типах АИГ. Тем не менее АИГ-2 имеет более высокую тенденцию к развитию острой печеночной недостаточности и является более рефрактерным к терапии [24, 34, 41].

При обоих типах АИГ в 40 % случаев отмечается отягощенный семейный анамнез по аутоиммунным заболеваниям, и приблизительно у 20 % пациентов либо при установлении диагноза, либо в период дальнейшего наблюдения (главным образом, при АИГ-2) регистрируются такие иммунопатологические заболевания, как аутоиммунный тиреоидит, воспалительные заболевания кишечника (ВЗК), гемолитическая анемия, витилиго, целиакия, инсулинозависимый диабет, болезнь Бехчета, синдром Шегрена, гломерулонефрит, идиопатическая тромбоцитопеническая пурпура, мастоцитоз, гипопаратиреоз и болезнь Аддисона [24, 48]. Таких пациентов следует активно наблюдать в плане необходимости возможного оперативного лечения [49]. В этом контексте особенно важны такие заболевания, как тиреоидит с гипотиреозом, который встречается у 8–23 % пациентов [24, 47], целиакия, которая диагностируется у 5–10 % пациентов [48, 50–52], и ВЗК, о которых сообщается у 18 % больных [30]. Отмечено, что пациенты с АИГ и целиакией достигают безрецидивной продолжительной ремиссии значительно чаще, чем пациенты с АИГ без целиакии, что свидетельствует о возможном длительном адъювантном эффекте безглютеновой диеты [53].

АИГ-2, чувствительный к иммуносупрессивной терапии, может быть частью аутоиммунного по-

лигландуллярного синдрома (АПС) — аутосомно-рецессивного генетически детерминированного заболевания. АПС характеризуется триадой: хроническим мукокутальным кандидозом, гипопаратиреозом и болезнью Аддисона, при которых в 20–30 % случаев присутствует АИГ-2 [54–56]. Аутоиммунные и иммунодефицитные заболевания, вероятно, являются результатом дисфункции иммунной системы. Так, идентифицированы множественные дефекты одного гена, которые ассоциировались с редкими заболеваниями, сопровождающимися иммунодефицитом или аутоиммунным процессом, включая АИГ [57–59].

Как упоминалось выше, АИГ все чаще диагностируется у европейских детей и подростков, вероятно, потому что диагноз аутоиммунного заболевания печени пропускался из-за выявления вирусных гепатитов В и С. Исследования в группах от 5 до 181 (в среднем 34) пациентов, проводившиеся в Индии [35, 42], Малайзии [39], Пакистане [38], Бахрейне [37], Иране [36], Египте [34], Ямайке [43], Мексике [41], — указывают на клинические проявления и ответ на иммуносупрессивную терапию, сходный с таковым у европейских пациентов, но в целом более худший ответ на лечение и исход заболевания, вероятно, был связан с поздней диагностикой и задержкой направления пациентов в специализированные центры.

Диагностика аутоиммунного гепатита у детей

Типичный, но не патогномоничный гистологический признак АИГ — интерфейсный гепатит [60], который характеризуется плотным воспалительным инфильтратом, состоящим из лимфоцитов и плазматических клеток, проникающих через пограничную пластинку, вторгаясь в окружающую паренхиму. Гепатоциты, окруженные воспалительными клетками, отекают и подвергаются пикнотическому некрозу. Хотя на границе и внутри дольки и характерно обилие плазматических клеток, присутствие их в небольшом количестве не исключает АИГ.

При остром начале АИГ или при рецидиве гистологическая картина соответствует панлобулярному гепатиту с мостовидным некрозом. Другие неспецифические характеристики, предложенные как более значимый гистологический признак АИГ, чем интерфейсный гепатит или плазмоклеточный инфильтрат [61], могут указывать на диагноз АИГ — это эмериполез (активное проникновение одной клетки в другую, более крупную, без повреждения последней) и гепатоцитарные розетки [62]. Однако эти признаки присутствуют не у всех больных. При сравнении результатов гистологического исследования ткани печени детей с АИГ с результатами гистологического исследования пациентов с неаутоиммунными заболеваниями печени, включая вирусный гепатит, было установлено, что портальный лимфоплазматический инфильтрат, розеткообразование и эмериполез наблюдалось лишь у 56 % пациентов с АИГ. В частности, эмериполез и розеткообразование были в значительной степени ассоциированы с АИГ [63]. Важным диагностическим маркером АИГ при дифференцировании его от других форм гепатита является наличие гиалиновых включений в клетках Купфера. Гиалиновые включения обнаруживаются именно при АИГ независимо от его типа, коррелируя с >2-кратным увеличением уровня IgG, определяемого с помощью иммуногистохимического анализа [64].

Результаты гистологического исследования ткани печени также позволяют оценить степень фиброза и помогают выявить перекрестный синдром и диагностировать возможные сопутствующие заболевания печени, в том числе такие, как неалкогольная жировая болезнь печени [65]. Хотя воспалительные изменения в желчных протоках присутствуют у небольшой части пациентов с классическим АИГ, но когда они выражены, то предполагается «Overlap-синдром» со склерозирующим холангитом в его составе [30].

У пациентов с острой печеночной недостаточностью (ОПН), в отличие от пациентов со скрытым течением заболевания, отмечены гистологические изменения преимущественно в центролобулярной области [66], которые часто сопровождаются массивным некрозом и мультилобулярным коллапсом, не отличимым от других форм АИГ [67]. Показано, что у детей с ОПН гистологическое исследование не позволяет дифференцировать печеночную недостаточность вследствие АИГ от печеночной недостаточности другой этиологии [45]. При наличии коагулопатии биопсия печени должна выполняться трансъюгулярным путем, который так же, как и другие виды биопсии, имеет определенные риски при ее выполнении. Если трансъюгулярная биопсия недоступна технически, отсутствие гистологического заключения не должно препятствовать скорейшему началу иммуносупрессивной терапии. Но биопсия должна выполниться, как только позволят показатели коагуляции.

Ключевыми в диагностике АИГ являются положительные аутоантитела [68–71], которые, надо отметить, могут присутствовать и при других заболеваниях печени, не диагностируемых изолированно. К ним относятся антинуклеарные аутоантитела (ANA), аутоантитела к гладкой мускулатуре (ASMA), аутоантитела к микросомам печени и почек (anti-LKM-1) и аутоантитела к цитозольному антигену печени 1-го типа (LC-1), а также антимитохондриальные аутоантитела (AMA), являющиеся серологическим признаком первичного билиарного холангита, наличие которых свидетельствует против диагноза АИГ [68–71], хотя сообщалось о редких случаях AMA-положительного АИГ, в том числе у детей [72–75]. Длительное наблюдение за AMA-позитивными пациентами свидетельствует о том, что через 30 лет после дебюта заболевания у них развивается АИГ, который биохимически и гистологически имеет особенности первичного билиарного холангита [72].

В настоящее время известно, что у детей, как уже упоминалось выше, в соответствии с наличием тех или иных аутоантител выделяют два типа АИГ: АИГ-1 при выявлении ASMA и/или ANA, и АИГ-2- при выявлении anti-LKM-1 и/или anti-LC-1. Иногда может быть одновременно наличие двух аутоантител [71, 76].

У взрослых положительными считаются титры аутоантител 1:40, тогда как у детей для ANA и ASMA положительными считаются титры от 1:20 или 1:10 для anti-LKM-1 [71].

И у взрослых, и у детей аутоантитела могут присутствовать в низком титре или даже быть отрицательными и при остром или фульминантном течении заболевания. Для более четкого определения аутоантител в сомнительных случаях используются клетки HEp2, которые имеют визуализированные ядра. Но они не рекомендованы для скрининга АИГ из-за высокой частоты положительного ответа у здоровых людей [71, 77, 78] и при наличии инфекции, особенно у детей [79]. Поэтому стандартным методом выявления ANA остается иммунофлюоресценция.

Иммунофлюоресцентное окрашивание ASMA обнаруживается в артериальных стенках сосудов почек, печени и желудка. В почках ASMA может иметь 3 типа: V (сосуды), G (гломерулы), и T (канальцы) [71]. V-тип встречается и при неаутоиммунном воспалительном заболевания печени, а также при аутоиммунных заболеваниях, не поражающих печень, и при вирусных инфекциях, но типы VG и VGT являются показателями АИГ. Тип VGT соответствует «актину F» или микрофиламенту, наблюдаемому с использованием в качестве субстрата культивированных фибробластов. Молекулярная мишень реактивной способности микрофиламента остается малоизученной. Хотя реактивность антиактина сильно ассоциируется с АИГ, приблизительно 20 % пациентов АИГ-1 не имеют антиактиновых (ANA) антител [71].

Anti-LKM-1 характеризуются яркой окраской цитоплазмы гепатоцитов и части P3 почечных канальцев. Anti-LKM-1 можно спутать с AMA, так как оба аутоантитела окрашивают и печень, и почку, хотя AMA, в отличие от anti-LKM-1, также окрашивает париетальные клетки желудка. Идентифицировать молекулярную мишень anti-LKM-1, цитохрома P4502D6 и AMA для разрешения сомнительных случаев можно с помощью иммуноферментного анализа [71].

Anti-LC-1, дополнительный маркер для АИГ-2, может присутствовать самостоятельно, но часто встречается в сочетании с anti-LKM-1 [80] и определен может быть с помощью иммуноферментного анализа [71].

Другие аутоантитела, реже определяемые, но имеющие диагностическое значение, — это аутоантитела к растворимому антигену печени (anti-SLA) и антинейтрофильные аутоантитела (pANCA). Anti-SLA — это высокоспецифичные аутоантитела для диагностики АИГ [81, 82]. Они позволяют выделить пациентов с прогностически более неблагоприятным течением заболевания [83]. В отличие от стандартной диагностики, аутоантитела anti-SLA не обнаруживаются методом иммунофлюоресценции. Они определяются с помощью молекулярных методов исследования [84].

При АИГ-1 часто обнаруживаются pANCA, как и при первичном склерозирующем холангите или ВЗК, но они не являются типичными. Сообщается, что они реагируют с компонентами периферической ядерной мембраны нейтрофилов и поэтому также называются периферическими антинуклеарными нейтрофильными аутоантителами. В отличие от АИГ-1, периферические антинуклеарные нейтрофильные аутоантитела фактически отсутствуют при АИГ-2 [71].

Чувствительной к иммуносупрессивной терапии является серонегативная форма АИГ, что было зарегистрировано в педиатрических ретроспективных исследованиях, связанных с развитием апластической анемии [36, 38, 85]. При этом, однако, не проводилось исследование на аутоантитела в соответствии с рекомендациями Международной группы по изучению аутоиммунного гепатита (International Autoimmune Hepatitis Group — IAIHG). Истинная распространенность серонегативной формы АИГ для всех перечисленных выше аутоантител может быть установлена только при строгом проспективном исследовании.

Таким образом, диагностика АИГ основывается на сочетании клинических, биохимических, иммунологических и гистологических данных, а также на исключении других известных причин заболеваний печени, которые могут протекать со сходными серологическими и гистологическими особенностями, характерными и для АИГ (например, гепатиты B, C, E, болезнь Вильсона, неалкогольный стеатогепатит, лекарственно индуцированное поражение печени). Для уточнения диагноза и оценки тяжести поражения печени показана биопсия печени [86, 87].

Единый диагностический тест для АИГ отсутствует. IAIHG разработала балльную диагностическую систему для сравнительных и исследовательских целей, включающую в себя несколько положительных и отрицательных ответов, по сумме которых определяется значение, указывающее на вероятный или определенный АИГ [68, 70]. Существует упрощенная система скрининга АИГ, которая лучше подходит для клинического применения [69]. Однако балльная диагностическая система не подходит для диагностики АИГ у детей, в частности, в контексте фульминантной (острой) печеночной недостаточности (ОПН) [53, 88]. Кроме того, диагностически значимые титры аутоантител у детей часто имеют более низкие значения, чем у взрослых [71]. Кроме того, балльная диагностическая система IAIHG не позволяет дифференцировать АИГ и аутоиммунный склерозирующий холангит (АСХ) [30, 89], который диагностируется только после проведения холангио-

графии. Тем не менее усовершенствованная балльная система может применяться для диагностики АИГ у детей (табл. 1) [90].

Трансплантация печени у детей с аутоиммунным гепатитом

Трансплантация печени (ТП) является вариантом лечения пациентов с АИГ, у которых тяжелая ОПН не реагирует на лечение стероидами. 5-летняя выживаемость после ТП при АИГ составляет от 80 до 90 % [91]. Результаты ТП при АИГ хорошие, но болезнь может рецидивировать в аллотрансплантате, несмотря на иммуносупрессию [92–96]. Среднее время от ТП до рецидива составляет 5 лет [87, 97], но может произойти уже через 35 дней после операции [98]. Частота рецидива АИГ варьирует от 38 до 83 % [27, 99, 100] и зависит от критериев, используемых для диагностики, иммунодепрессантов, продолжительности наблюдения и результатов гистологического исследования ткани печени. Диагноз рецидивирующего АИГ основан на появлении клинических симптомов гепатита, повышении уровня трансаминаз и IgG, аутоантител, а также ответа на лечение преднизолоном и азатиоприном [88, 101], т.е. тех критериев, которые включены в систему, разработанную IAIHG [68–70], и используются для диагностики АИГ в нативной печени, хотя они и не прошли систематическую проверку на диагностику рецидивирующего после ТП АИГ.

Причины, которые, как сообщается, связаны с рецидивом АИГ после ТП: антигены гистосовместимости HLA-DR3 либо HLA-DR4 [102, 103]; прекращение приема кортикостероидов после ТП [104–106], тяжесть некровоспалительной активности в нативной печени во время ТП [98, 107]. Интересно, что рецидивирующий АИГ, как сообщается, развивается реже у пациентов, трансплантированных по поводу фульминантного течения АИГ с ОПН по сравнению с пациентами с хронической формой течения заболевания [108].

De novo аутоиммунный гепатит после трансплантации печени у детей

Выделяется *de novo* АИГ, который развивается после трансплантации печени у пациентов, транс-

Таблица 1. Предлагаемые критерии оценки для диагностики аутоиммунного гепатита у детей
Table 1. Evaluation criteria proposed for the diagnosis of autoimmune hepatitis in children

Критерии	Показатели	Баллы
ANA и/или ASMA*	≥1:20	1
	≥1:80	2
Anti-LKM-1*	≥1:10	1
	≥1:80	2
Anti-LC-1	Положительно	2
Anti-SLA	Положительно	2
pANCA	Положительно	1
IgG	Больше верхней границы нормы	1
	Больше 2 верхних границ нормы	2
Данные гистологического исследования биоптата печени	Не исключающие АИГ	1
	Типичные для АИГ	2
Вирусные гепатиты (A, B, E, EBV), НАЖБП, болезнь Вильсона, ЛИПП	Отсутствуют	2
Внепеченочные аутоиммунные заболевания	Есть	1
Случаи аутоиммунных заболеваний в семье	Есть	1
Холангиография	Изменения билиарных протоков отсутствуют	2
	Обнаруживаются патологические изменения желчных протоков	–2
ИНТЕРПРЕТАЦИЯ **Количество баллов: ≥7 — вероятный АИГ; ≥8 — определенный АИГ.**		

Примечание:
* — аутоантитела, определяемые с помощью непрямой иммунофлюоресценции на субстрате грызунов.
АИГ — аутоиммунный гепатит; ANA — антинуклеарные антитела; anti-LC — антипеченочный цитозоль типа 1; anti-LKM-1 — аутоантитела к микросомам печени и почек типа 1; anti-SLA — антирастворимый антиген печени; pANNA — периферические антиядерные нейтрофильные антитела; ASMA — аутоантитела к гладкой мускулатуре; EBV — вирус Эпштейна — Барр; IgG — иммуноглобулин G; НАЖБП — неалкогольная жировая болезнь печени; ЛИПП — лекарственно индуцированное поражение печени.

плантированных по поводу различных заболеваний печени, кроме аутоиммунных. Хотя образование неспецифических аутоантител обнаруживается со временем после трансплантации печени, затрагивая >70 % реципиентов [95, 109], распространенность *de novo* АИГ у детей колеблется от 2 до 6 % [92, 93, 110–114]. Эти патологические изменения, возникающие у ~4 % детей, трансплантированных по поводу различных неаутоиммунных заболеваний печени, впервые были описаны в King's College Hospital (London, UK). [113]. У пациентов развивалась форма дисфункции трансплантата с особенностями, характерными для классического АИГ, а именно: высокий уровень трансаминаз, гипергаммаглобулинемия, положительные титры аутоантител ANA, ASMA, типичные и атипичные (т.е. окрашивание только почечных канальцев) anti-LKM-1 и гистологические особенности, характерные для хронического гепатита с портальным/перипортальным воспалением и центролобулярными некрозами. Другие причины дисфункции трансплантата после трансплантации печени, такие как отторжение, инфекция и тромбоз печеночной артерии, были исключены. Пациенты с *de novo* АИГ не реагировали на традиционное антиретровирусное лечение, но отвечали на классическое лечение АИГ. Никто из детей не подвергался трансплантации по поводу аутоиммунных заболеваний печени, и все имели терапевтические антиреактивные уровни концентрации ингибитора кальциневрина сыворотки во время диагностики *de novo* АИГ. После этого было еще несколько сообщений о возникновении *de novo* АИГ после трансплантации печени как у детей, так и у взрослых. *De novo* АИГ был описан также как осложнение у доноров печеночной трансплантации [115]. В самом крупном исследовании у детей, опубликованном на сегодняшний день, описывается 41 (5,2 %) пациент из 788 с трансплантацией печени, выполненной в одном центре, у которых развился *de novo* АИГ. Отторжение трансплантата и стероидная зависимость были определены как факторы риска для развития этого осложнения [114]. У взрослых было высказано предположение о том, что предсказать развитие этого состояния может гистологическая картина, характеризующаяся центролобулярным воспалением с некровоспалительной активностью и плазмоклеточной инфильтрацией [116]. У детей наиболее распространенной гистологической особенностью *de novo* АИГ был лобулярный гепатит, часто без некровоспалительной активности или плазмоклеточных инфильтратов [117].

Лечение аутоиммунного гепатита у детей

С самых ранних сообщений о АИГ у детей установление лекарственно индуцированной ремиссии проводилось по более строгим критериям, чем у взрослых, у которых в течение длительного времени уровни трансаминаз, в два раза превышающие верхнюю границу нормы, считались признаком хорошего ответа на лечение. В детском возрасте ремиссия достигается у 60–90 % пациентов в зависимости от тяжести заболевания при его манифестации, быстроты и степени ответа на лечение, и определялась как полное клиническое выздоровление с уровнем трансаминаз, находящихся в пределах референсных значений [61, 63, 64, 68, 87]. В последние годы к определению ремиссии были добавлены еще три критерия: нормализация уровня IgG, отрицательные или очень низкие титры аутоантител и гистологическое разрешение воспаления в ткани печени [69]. Гистологический ответ, однако, отстает от ответа биохимического [118–120], а клинико-биохимически-иммунологическая ремиссия не всегда отражает гистологическое разрешение процесса, хотя у 95 % пациентов имеется выраженное гистологическое улучшение в среднем после 4 лет эффективного лечения [119].

Поскольку биопсию печени нельзя повторять часто, в клинической практике ремиссия считается полной, если определяются нормальные уровни трансаминаз и IgG, отрицательные показатели ANA и ASMA или они определяются в низких титрах (<1:20), а anti-LKM-1 и anti-LC-1 составляют <1:10 или отрицательные [59].

АИГ необходимо подозревать у всех детей с признаками заболевания печени после исключения их инфекционной и метаболической этиологии. АИГ прекрасно реагирует на иммуносупрессивную терапию, и лечение нужно начинать незамедлительно для предупреждения прогрессирования заболевания.

Цель лечения — уменьшить или устранить воспалительный процесс в печени, достигнуть ремиссии, нивелировать клинические проявления заболевания и увеличить ожидаемую продолжительность жизни [69, 121, 122].

Несмотря на то что цирроз присутствует у 44–80 % детей на момент установления диагноза [60, 68, 120], смертность вследствие АИГ в детском/подростковом возрасте достаточно низкая, и большинство детей остаются клинически стабильными и хорошо переносят длительное лечение. Однако исследование 30 детей с аутоиммунными болезнями печени (АИГ, первичный склерозирующий холангит — ПСХ и аутоиммунный склерозирующий холангит — АСХ) сообщает о снижении показателей качества жизни у пациентов по сравнению со здоровыми людьми. Хуже были результаты обследования у лиц с осложнением хронических заболеваний печени, в частности с асцитом [123]. Показано, что 73 % из 30 исследованных пациентов имели прогрессирование болезни печени.

За исключением фульминантного течения заболевания с энцефалопатией, АИГ хорошо реагирует на иммуносупрессивную терапию независимо от степени нарушения функций печени, при этом зарегистрирована частота ремиссии до 90 % [73, 87, 89].

Начальная терапия АИГ заключается в назначении иммуносупрессивной терапии. Прежде всего это

преднизолон 2 мг/кг/сут (до 60 мг/сут), доза которого постепенно снижается в течение 4–8 недель с еженедельным снижением дозы параллельно снижению уровня трансаминаз до поддерживающей дозы, составляющей 2,5–5 мг/сут [3, 11, 86, 87 124].

У большинства пациентов 80%-ное снижение уровня аминотрансфераз достигается в первые 2 месяца лечения, но их полная нормализация может занять несколько месяцев [3, 67]. В течение первых 6–8 недель лечения еженедельно следует проверять функциональное состояние печени, чтобы иметь возможность частой коррекции дозы, избегая серьезных побочных эффектов стероидов.

Время добавления к лечению азатиоприна в качестве препарата, позволяющего снизить дозу стероидов, зависит от стандартов, используемых в конкретных центрах. В некоторых случаях азатиоприн добавляется только при наличии серьезных побочных эффектов стероидной терапии или, если уровни сывороточных трансаминаз прекращают снижаться на фоне монотерапии стероидами, в начальной дозе 0,5 мг/кг/сутки. При отсутствии признаков токсичности доза азатиоприна увеличивается максимум до 2,0–2,5 мг/кг/сутки до достижения биохимической ремиссии.

Независимо от протоколов и стандартов, лечение 85 % пациентов в конечном итоге требует добавления азатиоприна. В некоторых гепатологических центрах используется комбинация стероидов и азатиоприна с самого начала лечения [62], но при таком подходе рекомендуется соблюдать осторожность, потому что азатиоприн может быть гепатотоксичным, особенно у пациентов с циррозом печени и выраженной желтухой [86]. В других центрах азатиоприн добавляется к стероидам через несколько недель (обычно через 2 недели) в дозе от 0,5 до 2 мг/кг/сутки.

Ретроспективный анализ эффективности терапии АИГ показал, что у пациентов, получавших комбинацию азатиоприна и преднизолона сразу после установления диагноза, более часто встречались побочные эффекты (93 %) и более высокой была частота рецидивов (67 %) [125], чем у детей, получавших терапию стероидами с последующим добавлением азатиоприна (как указано выше): частота рецидивов 33–36 %, побочные эффекты — 18–38 % [24, 30].

В качестве предиктора метаболизма и токсичности лекарственного средства до начала терапии азатиоприном предложено измерение уровня активности тиопурин метилтрансферазы (ТРМТ) [67], хотя, по крайней мере у взрослых пациентов, предсказать токсичность азатиоприна при АИГ могут не генотип или активность ТРМТ, а выраженный фиброз [126]. Сообщалось, что определение уровня метаболитов азатиоприна 6-тиогуанина (6-TGN) и 6-метилмеркаптопурина при ВЗК помогает выявить токсичность, а достигнутый уровень 6-TGN позволяет подобрать дозу лекарств, которая считается терапевтической [127], однако его идеальный терапевтический уровень для АИГ не установлен. Показано, что 87 % из 66 детей с АИГ сохраняли устойчивую биохимическую ремиссию (нормальные уровни трансаминаз) при уровне 6-TGN, находящемся в диапазоне от 50 до 250 pmol, при дозе азатиоприна от 1,2 до 1,6 мг/кг/сутки [128]. Более того, в том же исследовании показано, что у пациентов с АИГ-1 ремиссия может сохраняться при монотерапии малой дозой азатиоприна [128].

Рецидив характеризуется увеличением уровня аминотрансфераз в сыворотке крови после достижения ремиссии. Частота рецидивов во время лечения встречается примерно у 40 % пациентов и требует временного увеличения дозы стероидов. Важным моментом рецидива является отсутствие комплаенса, которое часто наблюдается у подростков [39, 129]. В случаях более агрессивного течения заболевания риск рецидива выше, если стероиды назначаются по альтернативным схемам, которые используются для того, чтобы избежать негативного влияния терапии на рост ребенка. Однако небольшие суточные дозы стероидов более эффективны в поддержании ремиссии и минимизируют необходимость применения их высоких доз при проведении пульс-терапии во время рецидивов с последующими более серьезными побочными эффектами и в итоге не влияют на рост пациента [130].

Для лечения рефрактерных к терапии пациентов, то есть тех, которые не переносят или не реагируют на стандартную иммуносупрессию и которых часто называют «трудно поддающимися лечению», для индукции ремиссии в дебюте заболевания и попытки уменьшить побочные эффекты стероидов предложены альтернативные методы лечения АИГ. Привлекательным препаратом для индукции и поддержания ремиссии при АИГ является будесонид — препарат с меньшим количеством побочных эффектов, чем преднизолон, >90 % пероральной дозы которого метаболизируется в печени, представляя собой идеальное средство для лечения печени, более приемлемое для пациентов [131]. Недостатком препарата является то, что он не может использоваться при наличии цирроза печени, который обнаруживается по меньшей мере у трети пациентов с АИГ.

В исследовании, включающем 160 взрослых и 46 детей, проведен сравнительный анализ эффективности терапии комбинации будесонида в дозе 3 мг 3 раза в день и азатиоприна с комбинацией преднизона в дозе 40 мг один раз в день с последующим снижением дозы в соответствии с протоколом, и азатиоприна [132]. Ремиссия регистрировалась при нормальном уровне трансаминаз и отсутствии побочных эффектов стероидных препаратов. Через 6 месяцев лечения при анализе всей группы пациентов (и взрослые, и дети) ремиссия была достигнута у 60 % пациентов из группы будесонида, и только у 39 % пациентов из группы преднизона, что указывает на то, что комбинация

будесонид + азатиоприн эффективнее, чем комбинация преднизон + азатиоприн. Однако результаты лечения у детей были более разочаровывающими: через 6 месяцев лечения в группе пациентов, получавших будесонид + азатиоприн, ремиссия регистрировалась в 16 %, а у пациентов, получавших преднизон + азатиоприн — в 15 %; через 12 месяцев лечения ремиссия была соответственно в 50 и в 42 % случаев [133].

Учитывая, что частота получения ремиссии при использовании альтернативных методов лечения с использованием будесонида была скромнее, чем при использовании стандартного лечения, то с целью индукции ремиссии АИГ у детей будесонид следует применять с осторожностью [27]. Поэтому существует необходимость более детального исследования эффективности будесонида при индукции ремиссии АИГ у детей.

Индукция ремиссии была получена при лечении детей, использующих только циклоспорин-А в течение 6 месяцев с последующим добавлением к терапии преднизона и азатиоприна. Через 1 месяц циклоспорин отменялся [134, 135]. Циклоспорин применялся в начальной дозе 4 мг/кг/сутки в 3 приема. При необходимости в течение 3 месяцев доза увеличивалась каждые 2–3 дня до достижения концентрации его в цельной крови 250 ± 50 ng/ml. Если в первые месяцы лечения был получен клинический и биохимический ответ, доза циклоспорина снижалась до достижения концентрации 250 ± 50 ng/ml в течение следующих 3 месяцев, прежде чем его отменить. Этот протокол успешно использовался у небольшого количества детей с АИГ в University Hospital Centre (Zagreb, Croatia) [136]. Независимо от того, имеет ли этот способ индукции ремиссии какое-либо преимущество перед стандартным лечением, его еще предстоит оценить в контролируемых исследованиях.

Эпизодически для индукции ремиссии у взрослых с АИГ использовался более мощный, чем циклоспорин, иммунодепрессант с аналогичной токсичностью этого класса препаратов, ингибитор кальциневрина такролимус. Использование такролимуса при АИГ у детей показано в лишь одном исследовании, где препарат назначался для лечения 17 детей с недавно диагностированным АИГ с добавлением преднизолона и/или азатиоприна или без него и 3 детям, которые не получали традиционную терапию. Целевые уровни такролимуса были относительно низкими (2,5–5 ng/ml) и аналогичными используемым при лечении пациентов после успешной трансплантации печени. Хотя исследование показывает, что монотерапия такролимусом в большинстве случаев недостаточна для достижения полной ремиссии, ингибитор кальциневрина, как сообщается, позволяет уменьшить дозу преднизолона и азатиоприна, нивелируя их побочные эффекты. На фоне лечения такролимусом у 10 пациентов отмечались головные боли и/или рецидивирующие боли в животе, которые не требовали прекращения лечения, но при этом два пациента лечение прекратили: один из-за развития ВЗК, а другой — вследствие ухудшения функции печени, что потребовало ее трансплантации [137].

Перспективным препаратом для лечения рефрактерных к лечению пациентов представляется иммунодепрессант микофенолата мофетил (ММФ). При лечении АИГ у детей, у которых стандартная иммуносупрессия не вызывала стойкую ремиссию или у которых имела место непереносимость азатиоприна, ММФ успешно назначался в дозе 20 мг/кг 2 раза в день вместе с преднизолоном [138].

Недавний метаанализ, в том числе данные нескольких небольших исследований, посвященный лечению второй линией терапии у детей, невосприимчивых к стандартной терапии, показывает, что самый высокий показатель положительного ответа на лечение через 6 месяцев и самый высокий уровень побочных эффектов имеют ингибиторы кальциневрина; вторым по эффективности препаратом с низким профилем побочных эффектов был ММФ, что поддерживает идею о том, что ММФ должен быть препаратом выбора второй линии терапии у детей, рефрактерных к стандартному лечению АИГ [139]. При постоянном отсутствии ответа на терапию или если наблюдается непереносимость ММФ (головная боль, диарея, тошнота, головокружение, выпадение волос и нейтропения), следует учитывать возможность использования ингибиторов кальциневрина.

Сообщается об эффективном лечении рефрактерного к терапии АИГ, в том числе у детей, инфликсимаба (моноклональных антител к фактору некроза опухоли-альфа — ФНО-α) [118, 121]. Однако необходимо тщательно оценить возможность использования инфликсимаба, учитывая потенциальные серьезные инфекционные осложнения при его использовании, а также гепатотоксичность [122]. Кроме того, имеются сообщения о ФНО-α-индуцированном АИГ у взрослых и детей, получающих этот препарат по поводу ВЗК [122, 123]. Поэтому, прежде чем рекомендовать использование ингибиторов ФНО-α для лечения АИГ у детей, необходимо исследовать его роль в патогенезе АИГ при ВЗК.

Учитывая, что пациенты с АИГ имеют дефект иммунорегуляторного механизма, влияющий на Т-клетки [140], имеются сообщения об использовании у 4 пациентов с рефрактерным к лечению АИГ иммунодепрессанта — сиролимуса, предотвращающего активацию Т- и В-клеток (anti-CD20$^+$), подавляя их ответ на интерлейкин-2 [141], с недлительным положительным эффектом у 2 из них [142].

Лечение АИГ у детей должно проводиться по крайней мере 2–3 года, и только при стабильно нормальном в течение этого времени уровне трансаминаз и IgG сыворотки крови, отрицательных титрах аутоантител (максимально возможный титр 1:20 при иммунофлюоресцентном анализе на тканях грызуна для ANA/ASMA) по крайней мере в течение года можно пытаться прекратить лечение. Прежде чем

принимать решение о прекращении лечения, следует повторить биопсию печени и морфологическое исследование, так как остаточные воспалительные изменения даже при нормальных анализах крови приведут к рецидиву [86, 87, 143].

Следуя этим рекомендациям, успешная отмена терапии на длительный срок возможна у 20 % пациентов с АИГ-1, но не с АИГ-2, когда при попытке отмены лечения рецидив отмечается в 45 % случаев [30].

В ретроспективном обзоре, который включал 21,4 % детей с АИ и склерозирующим холангитом в составе перекрестного синдрома, сообщается об успешной отмене иммуносупрессии у 14 из 16 пациентов с АИГ-1, но ни в одном случае с АИГ-2. Невозможность успешно отменить иммуносупрессию ассоциировалась с повышенным международным нормализованным отношением крови (МНО), положительными титрами антинейтрофильных цитоплазматических аутоантител, циррозом печени и наличием внепеченочных аутоиммунных заболеваний [28].

Обнадеживающие результаты при АИГ у детей контрастируют с данными у взрослых пациентов [143], возможно, из-за отсутствия строгих критериев отмены лечения.

Таким образом, в большинстве случаев АИГ отвечает на иммуносупрессивную терапию. Лечение после установления диагноза должно быть назначено незамедлительно. При его отсутствии АИГ, как правило, прогрессирует до печеночной недостаточности, требующей трансплантации печени (рис. 1).

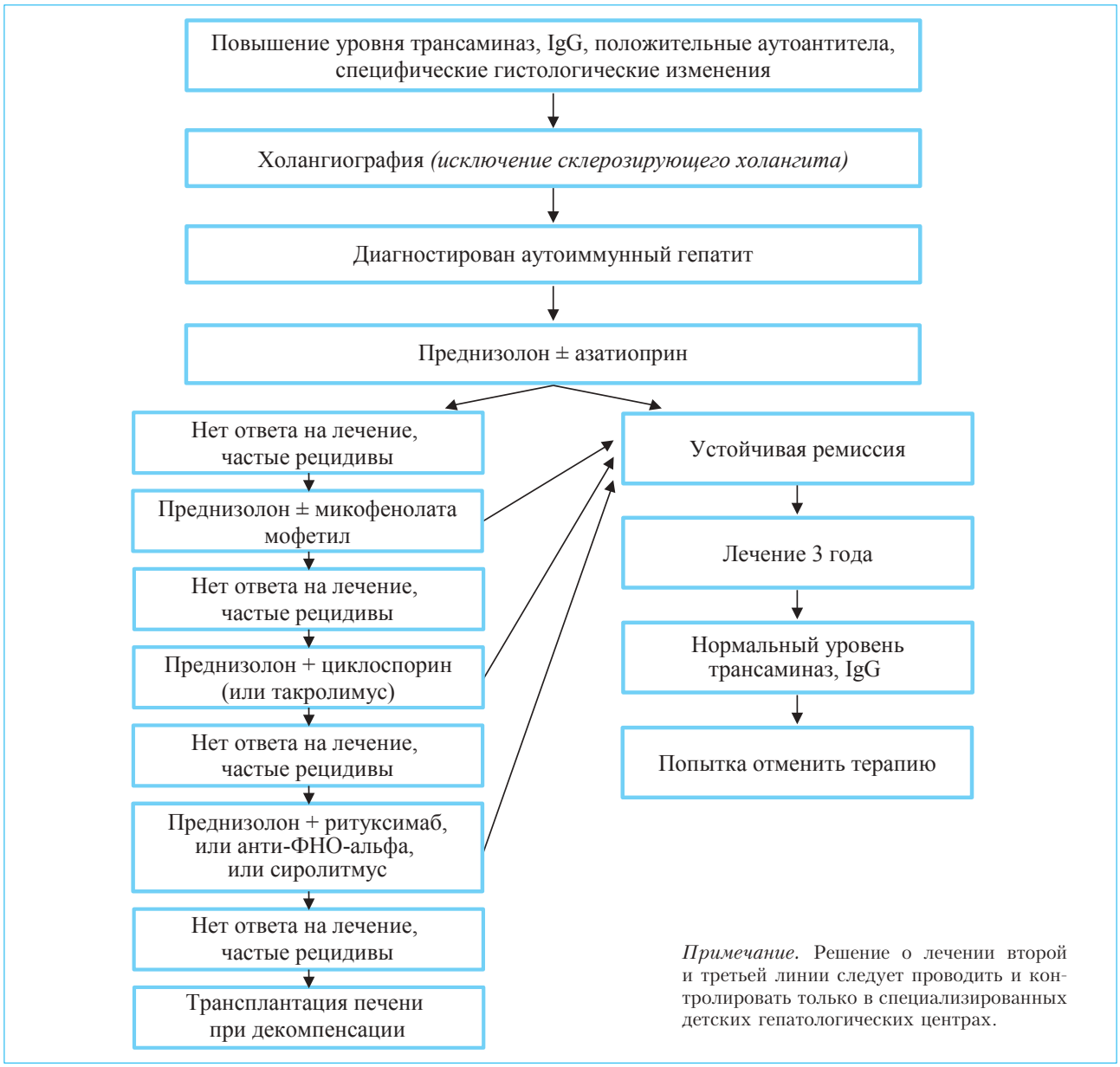

Рис. 1. Блок-схема для принятия решения о лечении детей с аутоиммунным гепатитом [90]

Fig. 1. A flow-chart for the decision making about the treatment of children suffering from autoimmune hepatitis [90]

Успешная монотерапия *de novo* АИГ преднизолоном или комбинацией преднизолона с азатиоприном или ММФ сопровождалась выживанием трансплантатов и пациентов [144]. Подобно рекомендуемому лечению классического АИГ, при терапии детей с *de novo* АИГ следует назначать преднизолон в начальной дозе от 1 до 2 мг/кг без превышения суточной дозы 60 мг в сочетании с азатиоприном (1–2 мг/кг). Доза стероидов затем должна быть снижена в течение 4–8 недель до достижения поддерживающей дозы, составляющей от 5 до 10 мг/сут. При отсутствии ответа на лечение азатиоприн следует заменить на ММФ [144]. Важность поддерживающей терапии стероидами при de novo АИГ была показана в исследовании, сравнивающем лечение с и без стероидов. В то время как у всех пациентов, не получавших стероиды, либо развился цирроз печени, либо они умерли, либо требовалась ретрансплантация печени, ни у одного из пациентов, получавших стероиды, не было прогрессирования заболевания [145].

Ранее проведенные исследования указывали на связь между иммуносупрессией на основе такролимуса и риском рецидива АИГ после трансплантации печени [98, 146]. Однако в дальнейших исследованиях установлено, что первичная иммуносупрессия с циклоспорином или такролимусом не влияла на риск возникновения рецидива [147].

Большинство реципиентов трансплантата с рецидивирующим АИГ реагируют на повторное введение или увеличение дозы кортикостероидов и азатиоприна, которые использовались после установления диагноза [92]. В случае отсутствия ответа на лечение альтернативно включают микофенолат мофетила вместо азатиоприна к стандартному лечению [68–70], замену такролимуса циклоспорином [148] и замену ингибиторов кальцинейрина сиролимусом.

Рецидивирующий после ТП АИГ, особенно если его быстро не диагностировать и не лечить, может иметь серьезные последствия для функции трансплантата, вплоть до ретрансплантации [100]. Сообщается также, что ни у одного из пациентов с АИГ-1, у которых развился рецидив после ТП, патологический процесс не прогрессировал до нарушения функции трансплантата, тогда как 80 % пациентов, первоначально перенесших АИГ-2, нуждались в ретрансплантации [27]. Установлено, что из 174 детей с ТП по поводу АИГ в период с 2002 по 2012 год 19 % потеряли трансплантат из-за рецидива заболевания [149].

Заключение

Соответствующие рекомендации, касающиеся диагностики, лечения и длительного наблюдения детей с аутоиммунным гепатитом, были сформулированы основной группой ESPGHAN и членами Комитета по гепатологии ESPGHAN, которые проголосовали по каждому пункту рекомендаций, процитированных ниже. ESPGHAN не несет ответственности за практику врачей и предоставляет рекомендации только в качестве показателей лучшей практики. Диагностика и лечение проводятся по усмотрению врачей [90].

Диагностика аутоиммунного гепатита у детей основана на присутствии в сыворотке крови аутоантител, повышенного уровня сывороточного IgG, характерных морфологических изменений ткани печени, положительного семейного анамнеза в отношении аутоиммунных заболеваний и исключении других причин хронических болезней печени *(9 полностью согласны, 3 согласны)*.

Важнейшим исследованием является биопсия печени, которая должна быть выполнена до начала лечения, если нет противопоказаний, таких как коагулопатия, асцит или тяжелая тромбоцитопения. Повторно биопсию печени следует отложить до тех пор, пока не улучшатся симптомы заболевания на фоне лечения *(11 полностью согласны, 1 согласен)*.

Типичными гистологическими признаками АИГ являются хроническое портальное воспаление с мононуклеарными и плазматическими клетками в инфильтрате с интерфейсной активностью, фиброз или цирротические изменения. Также могут присутствовать различной степени выраженности изменения желчных протоков и некротическое разрушение гепатоцитов *(10 полностью согласны, 2 согласны)*.

Лечение первой линии — это назначение преднизолона/преднизона 2 мг/кг/день (до 60 мг/день) с последующим снижением дозы в течение 6–8 недель до поддерживающей, которая составляет от 5 до 7,5 мг/день, с мониторингом биохимической активности уровня аланинаминотрансферазы/аспартатаминотрансферазы (ALT/AST) *(7 полностью согласны, 5 согласны)*.

Опыт применения будесонида в качестве терапии первой линии ограничен, а результаты предварительных исследований не дают четких клинических преимуществ перед стандартным лечением *(8 полностью согласны, 4 согласны)*.

Паренхиматозное воспаление при АИГ удовлетворительно отвечает на стандартную иммуносупрессивную терапию преднизолоном/преднизоном и азатиоприном.

Альтернативными вариантами лечения (терапия второй линии), если при добавлении к лечению азатиоприна ремиссия заболевания не достигается или азатиоприн не переносится пациентом, являются микофенолата мофетил, циклоспорин и такролимус. Явные преимущества использования в лечении anti-CD20-антител, anti-ФНО-а и других биологических методов лечения в настоящее время остаются не доказанными *(7 полностью согласны, 5 согласны)*.

Лечение иммунодепрессантами должно продолжаться как минимум 2–3 года. Полная биохимическая и иммунологическая ремиссия и повторная биопсия печени, показывающая отсутствие вос-

паления, увеличивают шансы на потенциальную отмену иммуносупрессии. Рекомендуется постепенная отмена преднизолона/преднизона с последующей отменой азатиоприна. Однако шансы на успешную отмену иммуносупрессивной терапии остаются в пределах от 20 до 40 % *(6 полностью согласны, 6 согласны)*.

После отмены иммуносупрессивной терапии пациенты должны наблюдаться в течение как минимум 5 лет с контролем уровня АЛТ/АСТ, сывороточных IgG и аутоантител каждые 3 месяца *(8 полностью согласны, 4 согласны)*.

Одним из вариантов лечения детей, у которых АИГ имеет фульминантное течение с острой печеночной недостаточностью и печеночной энцефалопатией или толерантных к лечению, является трансплантация печени. Однако частота рецидивов после трансплантации остается высокой. Для снижения риска рецидива заболевания после трансплантации печени рекомендуется иммуносупрессия, включая азатиоприн/ММФ и небольшую поддерживающую дозу стероидов (до 5 мг/сут) *(8 полностью согласны, 4 согласны)*.

Литература / References

1. *Della Corte C., Sartorelli M.R., Comparcola D., Alterio A., Giorgio V., Papadatou B., Nobili V.* Autoimmune liver diseases. Minerva Pediatr. 2012;64:595–606. PMID: 23108321
2. *Della Corte C., Sartorelli M,R., Sindoni C.D., Girolami E., Giovannelli L., Comparcola D., Nobili V.* Autoimmune hepatitis in children: an overview of the disease focusing on current therapies. Eur J Gastroenterol Hepatol. 2012;24:739–46. DOI: 10.1097/MEG.0b013e328353750c
3. *Floreani A., Libera R., Vergani D., Mieli-Vergani G.* Autoimmune hepatitis: contrasts and comparisons in children and adults — a comprehensive review. J Autoimmun. 2013;46:7–16. DOI: 10.1016/j.jaut.2013.08.004
4. *Gossard A.A., Lindor K.D.* Autoimmune hepatitis: a review. J Gastroenterol. 2012;47(5):498–503. DOI: 10.1007/s00535-012-0586-z
5. *Hadzic N., Hierro L.* Autoimmune liver disease: novelties in management. Clin Res Hepatol Gastroenterol. 2014;38(3):273–6. DOI: 10.1016/j.clinre.2014.03.015
6. *Heneghan M.A., Yeoman A.D., Verma S., Smith A.D., Longhi M.S.* Autoimmune hepatitis. Lancet. 2013;382:1433–44. DOI: 10.1016/S0140-6736(12)62163-1
7. *Liberal R., Vergani D., Mieli-Vergani G.* Paediatric autoimmune liver disease. Dig Dis. 2015;33(2):36–46. DOI: 10.1159/000440708
8. *Liberal R., Vergani D., Mieli-Vergani G.* Update on autoimmune hepatitis. J Clin Transl Hepatol. 2015;3(1):42–52. DOI: 10.14218/JCTH.2014.00032
9. *Longhi M.S., Mieli-Vergani G., Vergani D.* Autoimmune hepatitis. Curr Pediatr Rev. 2014;10(4):268–74. PMID: 25403636
10. *Mieli-Vergani G., Vergani D.* Autoimmune liver disease: news and perspectives. Transl Med UniSa. 2011;1:195–212. PMID: 23905033; PMCID: PMC3728841
11. *Mieli-Vergani G., Vergani D.* Autoimmune liver diseases in children — what is different from adulthood?. Best Pract Res Clin Gastroenterol. 2011;25(6):783–95. DOI: 10.1016/j.bpg.2011.10.007
12. *Mieli-Vergani G., Vergani D.* Paediatric autoimmune liver disease. Arch Dis Child. 2013;98(12):1012–7. DOI: 10.1136/archdischild-2013-303848
13. *Moy L, Levine J.* Autoimmune hepatitis: a classic autoimmune liver disease. Curr Probl Pediatr Adolesc Health Care. 2014;44(11):341–6. DOI: 10.1016/j.cppeds.2014.10.005
14. *Roberts E.A.* Autoimmune hepatitis from the paediatric perspective. Liver Int. 2011;31(10):1424–31. DOI: 10.1111/j.1478-3231.2011.02603.x
15. *Vajro P., Paolella G.* Autoimmune hepatitis: current knowledge. Clin Res Hepatol Gastroenterol. 2012;36(3):284–6. DOI: 10.1016/j.clinre.2012.03.023
16. *Wang Q., Yang F., Miao Q., Krawitt E.L., Gershwin M.E., Ma X.* The clinical phenotypes of auto-immune hepatitis: a comprehensive review. J Autoimmun. 2016;66:98–107. DOI: 10.1016/j.jaut.2015.10.006
17. *Zachou K., Muratori P., Koukoulis G.K., Granito A., Gatselis N., Fabbri A., Dalekos G.N., Muratori L.* Review article: autoimmune hepatitis — current management and challenges. Aliment Pharmacol Ther. 2013;38(8):887–913. DOI: 10.1111/apt.12470
18. *JoskeR.A., KingW.E.* The L.E.-cell phenomenon in active chronic viral hepatitis. Lancet. 1955;269:477–80.
19. *Mackay I.R., Taft L.I., Cowling D.C.* Lupoid hepatitis. Lancet. 1956;271(6957):1323–6. PMID: 13386250
20. *Waldenstrom J.V.S.* Blut proteine und nahrungseiweiss. Deutsch Z Verdau Stoffwechselk. 1950;15:113–9.
21. *Jiménez-Rivera C., Ling S.C., Ahmed N., Yap J., Aglipay M., Barrowman N., et al.* Incidence and Characteristics of Autoimmune Hepatitis. Pediatrics. 2015;136(5):e1237–48. DOI: 10.1542/peds.2015-0578
22. *Mieli-Vergani G., Vergani D.* Budesonide for juvenile autoimmune hepatitis? Not yet. J Pediatr. 2013;163(5):1246–8. DOI: 10.1016/j.jpeds.2013.06.064
23. *Gronbaek L., Vilstrup H., Jepsen P.* Autoimmune hepatitis in Denmark: incidence, prevalence, prognosis, and causes of death. A nationwide registry-based cohort study. J Hepatol. 2014;60(3):612–7. DOI: 10.1016/j.jhep.2013.10.020
24. *Gregorio G.V., Portmann B., Reid F., Donaldson P.T., Doherty D.G., McCartney M., Mowat A.P., Vergani D., Mieli-Vergani G.* Autoimmune hepatitis in childhood: a 20-year experience. Hepatology. 1997;25(3):541–7. DOI: 10.1002/hep.510250308
25. *Mieli-Vergani G., Heller S., Jara P., Vergani D., Chang M.H., Fujisawa T., et al.* Autoimmune hepatitis. J Pediatr Gastroenterol Nutr. 2009;49(2):158–64. DOI: 10.1097/MPG.0b013e3181a1c265
26. *Ebbeson R.L., Schreiber R.A.* Diagnosing autoimmune hepatitis in children: is the International Autoimmune Hepatitis Group scoring system useful?. Clin Gastroenterol Hepatol. 2004;2:935–40. PMID: 15476158
27. *Chai P.F., Lee W.S., Brown R.M., McPartland J.L., Foster K., McKiernan P.J., Kelly D.A.* Childhood autoimmune liver disease: indications and outcome of liver transplantation. J Pediatr Gastroenterol Nutr. 2010;50:295–302. DOI: 10.1097/MPG.0b013e3181bf0ef7
28. *Deneau M., Book L.S., Guthery S.L., Jensen M.K.* Outcome after discontinuation of immunosuppression in children with autoimmune hepatitis: a population-based study. J Pediatr. 2014;164(4):714–9.e2. DOI: 10.1016/j.jpeds.2013.12.008
29. *Deneau M., Jensen M.K., Holmen J., Williams M.S., Book L.S., Guthery S.L.* Primary sclerosing cholangitis, autoimmune hepatitis, and overlap in Utah children: epidemiology and natural history. Hepatology. 2013;58(4):1392–400. DOI: 10.1002/hep.26454
30. *Gregorio G.V., Portmann B., Karani J., Harrison P., Donaldson P.T., Vergani D., Mieli-Vergani G.* Autoimmune hepatitis/sclerosing cholangitis overlap syndrome in childhood: a 16-year prospective study. Hepatology. 2001;33(3):544–53. DOI: 10.1053/jhep.2001.22131
31. *Radhakrishnan K.R., Alkhouri N., Worley S., Arrigain S., Hupertz V., Kay M., Yerian L., Wyllie R., Feldstein A.E.* Autoimmune hepatitis in children — im-

pact of cirrhosis at presentation on natural history and long-term outcome. Dig Liver Dis. 2010;42(10):724–8. DOI: 10.1016/j.dld.2010.01.002
32. *Saadah O.I., Smith A.L., Hardikar W.* Long-term outcome of autoim- mune hepatitis in children. J Gastroenterol Hepatol. 2001;16(11):1297–302. PMID: 11903750
33. *Vitfell-Pedersen J., Jørgensen M.H., Müller K., Heilmann C.* Autoimmune hepatitis in children in Eastern Denmark. J Pediatr Gastroenterol Nutr. 2012;55:376–9. DOI: 10.1097/MPG.0b013e3182602b20
34. *Abu Faddan N.H., Abdel-Baky L., Aly S.A., Rashed H.A.* Clinico-laboratory study on children with auto-immune hepatitis in Upper Egypt. Arab J Gastroenterol. 2011;12(4):178–83. DOI: 10.1016/j.ajg.2011.11.003
35. *Amarapurkar D., Dharod M., Amarapurkar A.* Autoimmune hepatitis in India: single tertiary referral centre experience. Trop Gastroenterol. 2015;36(1):36–45. PMID: 26591953
36. *Dehghani S.M., Haghighat M., Imanieh M.H., Honar N., Negarestani A.M., Malekpour A., Hakimzadeh M., Dara N.* Autoimmune hepatitis in children: experiences in a tertiary center. Iran J Pediatr. 2013;23(3):302–8. PMCID: PMC3684475
37. *Farid E., Isa H.M., Al Nasef M., Mohamed R., Jamsheer H.* Childhood autoimmune hepatitis in Bahrain: a tertiary center experience. Iran J Immunol. 2015;12(2):141–8. DOI: IJIv12i2A6
38. *Hassan N., Siddiqui A.R., Abbas Z., Hassan S.M., Soomro G.B., Mubarak M., Anis S., Muzaffar R., Zafar M.N.* Clinical profile and HLA typing of autoimmune hepatitis from Pakistan. Hepat Mon. 2013;13(12):e13598. DOI: 10.5812/hepatmon.13598
39. *Lee W.S., Lum S.H., Lim C.B., Chong S.Y., Khoh K.M., Ng R.T., Teo K.M., Boey C.C., Pailoor J.* Characteristics and outcome of autoimmune liver disease in Asian children. Hepatol Int. 2015;9(2):292–302. DOI: 10.1007/s12072-014-9558-0
40. *Low A.S., Tan M., Garcia A., Aw M., Quak S.H.* Childhood autoimmune hepatitis in a paediatric unit of a tertiary care hospital. Singapore Med J. 2014;55:648–51. PMCID: PMC4292003
41. *Nares-Cisneros J., Jaramillo-Rodriguez Y.* Autoimmune hepatitis in children: progression of 20 cases in northern Mexico. Rev Gastroenterol Mex. 2014;79:217–910. DOI: 10.1016/j.rgmxen.2014.11.002
42. *Ramachandran J., Sajith K.G., Pal S., Rasak J.V., Prakash J.A., Ramakrishna B.* Clinicopathological profile and management of severe autoimmune hepatitis. Trop Gastroenterol. 2014;35:25–31. PMID: 25276903
43. *Roye-Green K., Willis R., Mc Morris N., Dawson J., Whittle D., Barton E., Smikle M.* Autoimmune hepatitis in a Jamaican cohort spanning 40 years. Hum Antibodies. 2013;22(3–4):87–93. DOI: 10.3233/HAB-140275
44. *Oettinger R., Brunnberg A., Gerner P., Wintermeyer P., Jenke A., Wirth S.* Clinical features and biochemical data of Caucasian children at diagnosis of autoimmune hepatitis. J Autoimmun. 2005;24(1):79–84. DOI: 10.1016/j.jaut.2004.11.009
45. *Di Giorgio A., Bravi M., Bonanomi E., Alessio G., Sonzogni A., Zen Y., Colledan M., D'Antiga L.* Fulminant hepatic failure of autoimmune aetiology in children. J Pediatr Gastroenterol Nutr. 2015;60(2):159–64. DOI 10.1097/MPG.0000000000000593
46. *Brissos J., Carrusca C., Correia M., Cabral J.* Autoimmune hepatitis: trust in transaminases. BMJ Case Rep. 2014 Apr 23;2014. pii: bcr2014203869. DOI: 10.1136/bcr-2014-203869
47. *Wong G.W., Heneghan M.A.* Association of extrahepatic manifestations with autoimmune hepatitis. Dig Dis. 2015;33(2):25–35. DOI: 10.1159/000440707
48. *Anania C., De Luca E., De Castro G., Chiesa C., Pacifico L.* Liver involvement in pediatric celiac disease. World J Gastroenterol. 2015;21(19):5813–22. DOI: 10.3748/wjg.v21.i19.5813
49. *Guo L., Zhou L., Zhang N., Deng B., Wang B.* Extrahepatic autoimmune diseases in patients with autoimmune liver diseases: a phenomenon neglected by gastroenterologists. Gastroenterol Res Pract. 2017;2017:2376231. DOI: 10.1155/2017/2376231
50. *Francavilla R., Castellaneta S., Davis T., et al.* Serological markers of coeliac disease in children with autoimmune hepatitis. Acta Endoscopica. 2001;3:281–2. DOI: 10.1097/MPG.0000000000001801
51. *Najafi M., Sadjadei N., Eftekhari K., Khodadad A., Motamed F., Fallahi G.H., Farahmand F.* Prevalence of Celiac Disease in Children with Autoimmune Hepatitis and vice versa. Iran J Pediatr. 2014;24:723–8.[PMC free article]. [PubMed]
52. *Vajro P., Paolella G., Maggiore G., Giordano G.* Pediatric celiac disease, cryptogenic hypertransaminasemia, and autoimmune hepatitis. J Pediatr Gastroenterol Nutr. 2013;56(6):663–70. DOI: 10.1097/MPG.0b013e31828dc5c5
53. *Nastasio S., Sciveres M., Riva S., Filippeschi I.P., Vajro P., Maggiore G.* Celiac disease-associated autoimmune hepatitis in childhood: long-term response to treatment. J Pediatr Gastroenterol Nutr. 2013;56:671–4. PubMed. ID 23403438
54. *Ahonen P., Myllärniemi S., Sipilä I., Perheentupa J.* Clinical variation of autoimmune polyendocrinopathy-candidiasis-ectodermal dystrophy (APECED) in a series of 68 patients. N Engl J Med. 1990;28;322(26):1829–36. DOI: 10.1056/NEJM199006283222601
55. *Ferre E.M., Rose S.R., Rosenzweig S.D., Burbelo P.D., Romito K.R., Niemela J.E., et al.* Redefined clinical features and diagnostic criteria in autoimmune polyendocrinopathy-candidiasis-ectodermal dystrophy. JCI Insight. 2016;1(13):e88782. DOI: 10.1172/jci.insight.88782
56. *Meloni A., Willcox N., Meager A., Atzeni M., Wolff A.S., Husebye E.S., Furcas M., Rosatelli M.C., Cao A., Congia M.* Autoimmune polyendocrine syndrome type 1: an extensive longitudinal study in Sardinian patients. J Clin Endocrinol Metab. 2012;97(4):1114–24. DOI: 10.1210/jc.2011-2461
57. *Grimbacher B., Warnatz K., Yong P.F.K., Korganow A.S., Peter H.H.* The crossroads of auto- immunity and immunodeficiency: Lessons from polygenic traits and monogenic defects. J Allergy Clin Immunol. 2016;137(1):3–17. DOI: 10.1016/j.jaci.2015.11.004
58. *López S.I., Ciocca M., Oleastro M., Cuarterolo M.L., Rocca A., de Dávila M.T., et al.* Autoimmune hepatitis type 2 in a child with IPEX syndrome. J Pediatr Gastroenterol Nutr. 2011;53(6):690–3. DOI: 10.1097/MPG.0b013e3182250651
59. *Milner J.D., Vogel T.P., Forbes L., Ma C.A., Stray-Pedersen A., Niemela J.E., et al.* Early-onset lymphoproliferation and autoimmunity caused by germline STAT3 gain-of-function mutations. Blood. 2015;125(4):591–9. DOI: 10.1182/blood-2014-09-602763
60. *Czaja A.J., Carpenter H.A.* Autoimmune hepatitis with incidental histologic features of bile duct injury. Hepatology. 2001;34(4 Pt 1):659–65. DOI: 10.1053/jhep.2001.27562
61. *de Boer Y.S., van Nieuwkerk C.M., Witte B.I., Mulder C.J., Bouma G., Bloemena E.* Assessment of the histopathological key features in autoimmune hepatitis. Histopathology. 2015;66(3):351–62. DOI: 10.1111/his.12558
62. *Miao Q., Bian Z., Tang R., Zhang H., Wang Q., Huang S., Xiao X., Shen L., Qiu D., Krawitt E.L., Gershwin M.E., Ma X.* Emperipolesis mediated by CD8 T cells is a characteristic histopathologic feature of autoimmune hepatitis. Clin Rev Allergy Immunol. 2015;48(2–3):226–35. DOI 10.1007/s12016-014-8432-0
63. *Kumari N., Kathuria R., Srivastav A., Krishnani N., Podda U., Yachha S.K.* Significance of histopathological features in differentiating autoimmune liver disease from nonautoimmune chronic liver disease in children. Eur J Gastroenterol Hepatol. 2013;25:333–7. DOI: 10.1097/MEG.0b013e32835a68a1

64. *Tucker S.M., Jonas M.M., Perez-Atayde A.R.* Hyaline droplets in Kupffer cells: a novel diagnostic clue for autoimmune hepatitis. Am J Surg Pathol. 2015;39(6):772–8. DOI: 10.1097/PAS.0000000000000395
65. *Tiniakos D.G., Brain J.G., Bury Y.A.* Role of histopathology in autoimmune hepatitis. Dig Dis. 2015;33(2):53–64. DOI: 10.1159/000440747
66. *Stravitz R.T., Lefkowitch J.H., Fontana R.J., Gershwin M.E., Leung P.S., Sterling R.K., Manns M.P., Norman G.L., Lee W.M.* Autoimmune acute liver failure: proposed clinical and histological criteria. Hepatology. 2011 Feb;53(2):517–26. DOI: 10.1002/hep.24080
67. *Krawitt E.L.* Autoimmune hepatitis. N Engl J Med. 2006;5;354(1):54–66. DOI: 10.1056/NEJMra050408
68. *Alvarez F., Berg P.A., Bianchi F.B., Bianchi L., Burroughs A.K., Cancado E.L., et al.* International Autoimmune Hepatitis Group Report: review of criteria for diagnosis of autoimmune hepatitis. J Hepatol. 1999;31(5):929–38. PMID: 10580593
69. *Hennes E.M., Zeniya M., Czaja A.J., Parés A., Dalekos G.N., Krawitt E.L., et al.* International Autoimmune Hepatitis Group. Simplified criteria for the diagnosis of autoimmune hepatitis. Hepatology. 2008 Jul;48(1):169–76. DOI: 10.1002/hep.22322
70. *Johnson P.J., McFarlane I.G.* Meeting report: International Autoimmune Hepatitis Group. Hepatology. 1993;18(4):998–1005. PMID: 8406375
71. *Vergani D., Alvarez F., Bianchi F.B., Cançado E.L., Mackay I.R., Manns M.P., Nishioka M., Penner E.* Liver autoimmune serology: a consensus statement from the committee for autoimmune serology of the International Autoimmune Hepatitis Group. J Hepatol. 2004;41(4):677–83. DOI: 10.1016/j.jhep.2004.08.002
72. *Dinani A.M.I., Fischer S.E., Mosko J., Guindi M., Hirschfield G.M.* Patients with autoimmune hepatitis who have antimitochondrial antibodies need long-term follow-up to detect late development of primary biliary cirrhosis. Clin Gastroenterol Hepatol. 2012 Jun;10(6):682–4. DOI: 10.1016/j.cgh.2012.02.010
73. *Gregorio G.V., Portmann B., Mowat A.P., Vergani D., Mieli-Vergani G.* A 12-year-old girl with antimitochondrial antibody-positive autoimmune hepatitis. J Hepatol. 1997;27:751–4. PMID: 9365052 [PubMed]
74. *Invernizzi P., Alessio M.G., Smyk D.S., Lleo A., Sonzogni A., Fabris L., Candusso M., Bogdanos D.P., Iorio R., Torre G.* Autoimmune hepatitis type 2 associated with an unexpected and transient presence of primary biliary cirrhosis-specific antimitochondrial antibodies: a case study and review of the literature. BMC Gastroenterology. 2012;12:92. DOI: 10.1186/1471-230X-12-92
75. *Saadah O.I., Bokhary R.Y.* Anti-mitochondrial antibody positive autoimmune hepatitis triggered by EBV infection in a young girl. Arab J Gastroenterol. 2013;14:130–2.
76. *Villalta D., Girolami E., Alessio M.G., Sorrentino M.C., Tampoia M., Brusca I., et al.* Autoantibody Profiling in a Cohort of Pediatric and Adult Patients With Autoimmune Hepatitis. J Clin Lab Anal. 2016;30(1):41–6. DOI: 10.1002/jcla.21813
77. *Tan E.M., Feltkamp T.E., Smolen J.S., Butcher B., Dawkins R., Fritzler M.J., et al.* Range of antinuclear antibodies in "healthy" individuals. Arthritis Rheum. 1997;40(9):1601–11. DOI: 10.1002/1529-0131(199709)40:9<1601::AID-ART9>3.0.CO;2-T
78. *Hilário M.O., Len C.A., Roja S.C., Terreri M.T., Almeida G., Andrade L.E.* Frequency of antinuclear antibodies in healthy children and adolescents. Clin Pediatr (Phila). 2004;43(7):637–42. DOI: 10.1177/000992280404300709
79. *Litwin C.M., Binder S.R.* ANA testing in the presence of acute and chronic infections. J Immunoassay Immunochem. 2016;37(5):439–52. DOI: 10.1080/15321819.2016.1174136
80. *Lapierre P., Hajoui O., Homberg J.C., Alvarez F.* Formiminotransferase cyclodeaminase is an organ-specific autoantigen recognized by sera of patients with autoimmune hepatitis. Gastroenterology. 1999;116(3):643–9. PMID: 10029623
81. *Bogdanos D.P., Mieli-Vergani G., Vergani D.* Autoantibodies and their antigens in autoimmune hepatitis. Semin Liver Dis. 2009;29(3):241–53. DOI: 10.1055/s-0029-1233533
82. *Liberal R., Mieli-Vergani G., Vergani D.* Clinical significance of autoantibodies in autoimmune hepatitis. J Autoimmun. 2013;46:17–24. DOI: 10.1016/j.jaut.2013.08.001
83. *Ma Y., Okamoto M., Thomas M.G., Bogdanos D.P., Lopes A.R., Portmann B., Underhill J., Durr R., Mieli-Vergani G., Vergani D.* Antibodies to Conformational Epitopes of Soluble Liver Antigen Define a Severe Form of Autoimmune Liver Disease. Hepatology. 2002;35:658–64. DOI:10.1053/jhep.2002.32092
84. *Palioura S., Sherrer R.L., Steitz T.A., Söll D., Simonovic M.* The human SepSecS-tRNASec complex reveals the mechanism of selenocysteine formation. Science. 2009 Jul 17;325(5938):321–5. DOI: 10.1126/science.1173755
85. *Maggiore G., Socie G., Sciveres M., Roque-Afonso A.M., Nastasio S., Johanet C., Gottrand F., Fournier-Favre S., Jacquemin E., Bernard O.* Seronegative autoimmune hepatitis in children: Spectrum of disorders. Dig Liver Dis. 2016;48(7):785–91. DOI: 10.1016/j.dld.2016.03.015
86. European Association for the Study of the L. EASL Clinical Practice Guidelines: Autoimmune hepatitis. J Hepatol. 2015;63:971–1004.
87. *Manns M.P.I., Czaja A.J., Gorham J.D., Krawitt E.L., Mieli-Vergani G., Vergani D., Vierling J.M.* Diagnosis and management of autoimmune hepatitis. Hepatology. 2010;51(6):2193–213. DOI: 10.1002/hep.23584
88. *Mileti E., Rosenthal P., Peters M.G.* Validation and modification of simplified diagnostic criteria for autoimmune hepatitis in children. Clin Gastroenterol Hepatol. 2012;10:417–21e1–2.
89. *Hiejima E., Komatsu H., Sogo T., Inui A., Fujisawa T.* Utility of simplified criteria for the diagnosis of autoimmune hepatitis in children. J Pediatr Gastroenterol Nutr. 2011;52(4):470–3. DOI: 10.1097/MPG.0b013e3181fc1e0b
90. *Mieli-Vergani G., Vergani D., Baumann U., Czubkowski P., Debray D., Dezsofi A., et al.* Diagnosis and Management of Pediatric Autoimmune Liver Disease: ESPGHAN Hepatology Committee Position Statement. J Pediatr Gastroenterol Nutr. 2018 Feb;66(2):345–60. DOI: 10.1097/MPG.0000000000001801
91. *Vergani D., Mieli-Vergani G.* Autoimmunity after liver transplantation. Hepatology. 2002 Aug;36(2):271–6. DOI: 10.1053/jhep.2002.35339
92. *Edmunds C.I., Ekong U.D.* Autoimmune Liver Disease Post-Liver Transplantation: A Summary and Proposed Areas for FutureResearch. Transplantation. 2016 Mar;100(3):515–24. DOI: 10.1097/TP.0000000000000922
93. *Kerkar N., Yanni G.* 'De novo' and 'recurrent' autoimmune hepatitis after liver transplantation: A comprehensive review. J Autoimmun. 2016 Jan;66:17–24. DOI: 10.1016/j.jaut.2015.08.017
94. *Liberal R., Vergani D., Mieli-Vergani G.* Recurrence of autoimmune liver disease and inflammatory bowel disease after pediatric liver transplantation. Liver Transpl. 2016;22(9):1275–83. DOI: 10.1002/lt.24490
95. *Liberal R., Zen Y., Mieli-Vergani G., Vergani D.* Liver transplantation and autoimmune liver diseases. Liver Transpl. 2013 Oct;19(10):1065–77. DOI: 10.1002/lt.23704
96. *Montano-Loza A.J., Bhanji R.A., Wasilenko S., Mason A.L.* Systematic review: recurrent autoimmune liver diseases after liver transplantation. Aliment Pharmacol Ther. 2017;45(4):485–500. DOI: 10.1111/apt.13894
97. *Puustinen L., Boyd S., Arkkila P., Isoniemi H., Arola J., Färkkilä M.* Histologic surveillance after liver transplantation due to autoimmune hepatitis. Clin Transplant. 2017 May;31(5). DOI: 10.1111/ctr.12936
98. *Ayata G., Gordon F.D., Lewis W.D., Pomfret E., Pomposelli J.J., Jenkins R.L., Khettry U.* Liver transplantation for autoimmune hepatitis: a long-term pathologic study. Hepatology. 2000;32(2):185–92. DOI: 10.1053/jhep.2000.9077

99. *Bahar R.J.I., Yanni G.S., Martín M.G., McDiarmid S.V., Vargas J.H., Gershman G.B., et al.* Orthotopic liver transplantation for autoimmune hepatitis and cryptogenic chronic hepatitis in children. Transplantation. 2001;15;72(5):829–33. PMID: 11571445
100. *Birnbaum A.H., Benkov K.J., Pittman N.S., McFarlane-Ferreira Y., Rosh J.R., LeLeiko N.S.* Recurrence of autoimmune hepatitis in children after liver transplantation. J Pediatr Gastroenterol Nutr. 1997;25(1):20–5. PMID: 9226522
101. *Banff Working Group, Demetris A.J., Adeyi O., Bellamy C.O., Clouston A., Charlotte F., et al.* Liver biopsy interpretation for causes of late liver allograft dysfunction. Hepatology. 2006;44(2):489–501. DOI: 10.1002/hep.21280
102. *González-Koch A., Czaja A.J., Carpenter H.A., Roberts S.K., Charlton M.R., Porayko M.K., Rosen C.B., Wiesner R.H.* Recurrent autoimmune hepatitis after orthotopic liver transplantation. Liver Transpl. 2001;7:302–310. DOI: 10.1053/jlts.2001.21449
103. *Wright H.L., Bou-Abboud C.F., Hassanein T., Block G.D., Demetris A.J., Starzl T.E., Van Thiel D.H.* Disease recurrence and rejection following liver transplantation for autoimmune chronic active liver disease. Transplantation. 1992 Jan;53(1):136–9. PMID: 1733061. PMCID: PMC2957083
104. *Czaja A.J.* The immunoreactive propensity of autoimmune hepatitis: is It corticosteroid-dependent after liver transplantation?. Liver Transpl Surg. 1999;5(5):460–3. DOI: 10.1002/lt.500050512
105. *Prados E., Cuervas-Mons V., de la Mata M., Fraga E., Rimola A., Prieto M., Clemente G., Vicente E., Casanovas T., Fabrega E.* Outcome of autoimmune hepatitis after liver transplantation. Transplantation. 1998;27;66(12):1645–50. PMID: 9884253
106. *Sempoux C., Horsmans Y., Lerut J., et al.* Acute lobular hepatitis as the first manifestation of recurrent autoimmune hepatitis after orthotopic liver transplantation. Liver. 1997;17:311–5.
107. *Montano-Loza A.J., Mason A.L., Ma M., Bastiampillai R.J., Bain V.G., Tandon P.* Risk factors for recurrence of autoimmune hepatitis after liver transplantation. Liver Transpl. 2009;15(10):1254–61. DOI: 10.1002/lt.21796
108. *Reich D.J., Fiel I., Guarrera J.V., Emre S., Guy S.R., Schwartz M.E., Miller C.M., Sheiner P.A.* Liver transplantation for autoimmune hepatitis. Hepatology. 2000;32(4 Pt 1):693–700. DOI: 10.1053/jhep.2000.16666
109. *Chen C.Y., Ho M.C., Wu J.F., Jeng Y.M., Chen H.L., Chang M.H., Lee P.H., Hu R.H., Ni Y.H.* Development of autoantibodies after pediatric liver transplantation. Pediatr Transplant. 2013;17:144–8. (SCI 1.294, Rank: 74/121 PEDIATRICS).
110. *Andries S., Casamayou L., Sempoux C., Burlet M., Reding R., Bernard Otte J., Buts J.P., Sokal E.* Posttransplant immune hepatitis in pediatric liver transplant recipients: incidence and maintenancetherapy with azathioprine. Transplantation. 2001;72(2):267–72. PMID: 11477351
111. *Gupta P., Hart J., Millis J.M., Cronin D., Brady L.* De novo hepatitis with autoimmune antibodies and atypical histology: a rare cause of late graft dysfunction after pediatric liver transplantation. Transplantation. 2001;71:664–8. PMID: 11292299
112. *Hernandez H.M., Kovarik P., Whitington P.F., Alonso E.M.* Autoimmune hepatitis as a late complication of liver transplantation. J Pediatr Gastroenterol Nutr. 2001 Feb;32(2):131–6. PMID: 11321380
113. *Kerkar N.I., Hadzić N., Davies E.T., Portmann B., Donaldson P.T., Rela M., Heaton N.D., Vergani D., Mieli-Vergani G.* De-novo autoimmune hepatitis after liver transplantation. Lancet. 1998;351(9100):409–13. DOI: 10.1016/S0140-6736(97)06478-7
114. *Venick R.S., McDiarmid S.V., Farmer D.G., Gornbein J., Martin M.G., Vargas J.H., Ament M.E., Busuttil R.W.* Rejection and steroid dependence: unique risk factors in the development of pediatric posttransplant de novo autoimmune hepatitis. Am J Transplant. 2007;7(4):955–63. DOI: 10.1111/j.1600-6143.2006.01717.x
115. *Miyagawa-Hayashino A., Haga H., Egawa H., Hayashino Y., Sakurai T., Minamiguchi S., Tanaka K., Manabe T.* Outcome and risk factors of de novo autoimmune hepatitis in living-donor liver transplantation. Transplantation. 2004;78(1):128–35. PMID: 15257051
116. *Sebagh M.I., Castillo-Rama M., Azoulay D., Coilly A., Delvart V., Allard M.A., et al.* Histologic findings predictive of a diagnosis of de novo autoimmune hepatitis after liver transplantation in adults. Transplantation. 2013 Oct 15;96(7):670–8. DOI: 10.1097/TP.0b013e31829eda7f
117. *Pongpaibul A., Venick R.S., McDiarmid S.V., Lassman C.R.* Histopathology of de novo autoimmune hepatitis. Liver Transpl. 2012;18(7):811–8. DOI: 10.1002/lt.23422
118. *Weiler-Normann C., Schramm C., Quaas A., Wiegard C., Glaubke C., Pannicke N., Möller S., Lohse A.W.* Infliximab as a rescue treatment in difficult-to-treat autoimmune hepatitis. J Hepatol. 2013 Mar;58(3):529–34. DOI: 10.1016/j.jhep.2012.11.010
119. *Kavcic M.I., Fisher B.T., Seif A.E., Li Y., Huang Y.S., Walker D., Aplenc R.* Leveraging administrative data to monitor rituximab use in 2875 patients at 42 freestanding children's hospitals across the United States. J Pediatr. 2013;162(6):1252–8, 1258.e1. DOI: 10.1016/j.jpeds.2012.11.038
120. *D'Agostino D., Costaguta A., Alvarez F.* Successful treatment of refractory autoimmune hepatitis with rituximab. Pediatrics. 2013;132:e526–30. DOI: 10.1542/peds.2011-1900
121. *Rajanayagam J., Lewindon P.J.* Infliximab as rescue therapy in paediatric autoimmune hepatitis. J Hepatol. 2013;59(4):908–9. DOI: 10.1016/j.jhep.2013.05.046
122. *Rodrigues S., Lopes S., Magro F., Cardoso H., e Vale A.M.H., Marques M., Mariz E., Bernardes M., Lopes J., Carneiro F., Macedo G.* Autoimmune hepatitis and anti-tumor necrosis factor alpha therapy: A single center report of 8 cases. World J Gastroenterol. 2015 Jun 28;21(24):7584–8. DOI: 10.3748/wjg.v21.i24.7584
123. *Mostamand S., Schroeder S., Schenkein J., Miloh T.* Infliximab-Associated Immunomediated Hepatitis in Children With Inflammatory Bowel Disease. J Pediatr Gastroenterol Nutr. 2016;63(1):94–7. PMID: 26835903
124. *Czaja A.J., Bianchi F.B., Carpenter H.A., Krawitt E.L., Lohse A.W., Manns M.P., McFarlane I.G., Mieli-Vergani G., Toda G., Vergani D., Vierling J., Zeniya M.* Treatment challenges and investigational opportunities in autoimmune hepatitis. Hepatology. 2005;41(1):207–15. DOI: 10.1002/hep.20539
125. *Pniewska A., Sobolewska-Pilarczyk M., Pawłowska M.* Evaluation of the effectiveness of treatment with prednisone and azathioprine of autoimmune hepatitis in children. Prz Gastroenterol. 2016;11(1):18–23. DOI: 10.5114/pg.2015.52566
126. *Heneghan M.A., Allan M.L., Bornstein J.D., Muir A.J., Tendler D.A.* Utility of thiopurine methyltransferase genotyping and phenotyping, and measurement of azathioprine metabolites in the management of patients with autoimmune hepatitis. J Hepatol. 2006;45(4):584–91. DOI: 10.1016/j.jhep.2006.05.011
127. *Rumbo C., Emerick K.M., Emre S., Shneider B.L.* Azathioprine metabolite measurements in the treatment of autoimmune hepatitis in pediatric patients: a preliminary report. J Pediatr Gastroenterol Nutr. 2002;35(3):391–8. PMID: 12352536
128. *Sheiko M.A., Sundaram S.S., Capocelli K.E., Pan Z., McCoy A.M., Mack C.L.* Outcomes in Pediatric Autoimmune Hepatitis and Significance of Azathioprine Metabolites. J Pediatr Gastroenterol Nutr. 2017;65(1):80–5. DOI: 10.1097/MPG.0000000000001563
129. *Kerkar N., Annunziato R.A., Foley L., Schmeidler J., Rumbo C., Emre S., Shneider B., Shemesh E.* Prospective analysis of nonadherence in autoimmune hepatitis: a common problem. J Pediatr Gastroenterol Nutr. 2006 Nov;43(5):629–34. PMID: 17130740

130. *Samaroo B., Samyn M., Buchanan C., Mieli-Vergani G.* Long-term daily oral treatment with prednisolone in children with autoimmune liver disease does not affect final adult height. Hepatology. 2006;44:438 (Abs).
131. *Mohammad S.* Budesonide as first-line therapy for non-cirrhotic autoimmune hepatitis in children: a decision analysis. Scand J Gastroenterol. 2016;51(6):753–62. DOI: 10.3109/00365521.2015.1130166
132. *Manns M.P., Woynarowski M., Kreisel W., Lurie Y., Rust C., Zuckerman E., et al.* Budesonide induces remission more effectively than prednisone in a controlled trial of patients with autoimmune hepatitis. Gastroenterology. 2010 Oct;139(4):1198–206. DOI: 10.1053/j.gastro.2010.06.046
133. *Woynarowski M., Nemeth A., Baruch Y., Koletzko S., Melter M., Rodeck B., Strassburg C.P., Pröls M., Woźniak M., Manns M.P.* Budesonide versus prednisone with azathioprine for the treatment of autoimmune hepatitis in children and adolescents. J Pediatr. 2013 Nov;163(5):1347–53.e1. DOI: 10.1016/j.jpeds.2013.05.042
134. *Alvarez F., Ciocca M., Cañero-Velasco C., Ramonet M., de Davila M.T., Cuarterolo M., Gonzalez T., Jara-Vega P., Camarena C., Brochu P., Drut R., Alvarez E.* Short-term cyclosporine induces a remission of autoimmune hepatitis in children. J Hepatol. 1999 Feb;30(2):222–7. PMID: 10068099
135. *Cuarterolo M., Ciocca M., Velasco C.C., Ramonet M., González T., López S., Garsd A., Alvarez F.* Follow-up of children with autoimmune hepatitis treated with cyclosporine. J Pediatr Gastroenterol Nutr. 2006 Nov;43(5):635–9. PMID: 17130741
136. *Franulović O.Z., Rajacić N., Lesar T., Kuna A.T., Morić B.V.* Cyclosporine induced biochemical remission in childhood autoimmune hepatitis. Coll Antropol. 2012;36(3):973–9. PMID: 23213960
137. *Marlaka J.R., Papadogiannakis N., Fischler B., Casswall T.H., Beijer E., Németh A.* Tacrolimus without or with the addition of conventional immunosuppressive treatment in juvenile autoimmune hepatitis. Acta Paediatr. 2012;101(9):993–9. DOI: 10.1111/j.1651-2227.2012.02745.x
138. *Aw M.M., Dhawan A., Samyn M., Bargiota A., Mieli-Vergani G.* Mycophenolate mofetil as rescue treatment for autoimmune liver disease in children: a 5-year follow-up. J Hepatol. 2009;51(1):156–60. DOI: 10.1016/j.jhep.2009.02.024
139. *Zizzo A.N., Valentino P.L., Shah P.S., Kamath B.M.* Second-line Agents in Pediatric Patients With Autoimmune Hepatitis: A Systematic Review and Meta-analysis. J Pediatr Gastroenterol Nutr. 2017;65(1):6–15. DOI: 10.1097/MPG.0000000000001530
140. *Mieli-Vergani G., Vergani D.* Autoimmune hepatitis. Nat Rev Gastroenterol Hepatol. 2011;8(6):320–9. DOI: 10.1038/nrgastro.2011.69
141. *Battaglia M., Stabilini A., Roncarolo M.G.* Rapamycin selectively expands CD4+CD25+FoxP3+ regulatory T cells. Blood. 2005;105(12):4743–8. DOI: 10.1182/blood-2004-10-3932
142. *Kurowski J., Melin-Aldana H., Bass L., Alonso E.M., Ekong U.D.* Sirolimus as rescue therapy in pediatric autoimmune hepatitis. J Pediatr Gastroenterol Nutr. 2014;58(1):e4–6. DOI: 10.1097/MPG.0b013e318291feaa
143. *van Gerven N.M., Verwer B.J., Witte B.I., van Hoek B., Coenraad M.J., van Erpecum K.J., et al.* Relapse is almost universal after withdrawal of immunosuppressive medication in patients with autoimmune hepatitis in remission. J Hepatol. 2013 Jan;58(1):141–7. DOI: 10.1016/j.jhep.2012.09.009
144. *Liberal R., Longhi M.S., Grant C.R., Mieli-Vergani G., Vergani D.* Autoimmune hepatitis after liver transplantation. Clin Gastroenterol Hepatol. 2012;10(4):346–53. DOI: 10.1016/j.cgh.2011.10.028
145. *Salcedo M., Vaquero J., Bañares R., Rodríguez-Mahou M., Alvarez E., Vicario J.L., Hernández-Albújar A., Tíscar J.L., Rincón D., Alonso S., De Diego A., Clemente G.* Response to steroids in de novo autoimmune hepatitis after liver transplantation. Hepatology. 2002;35(2):349–56. DOI: 10.1053/jhep.2002.31167
146. *Götz G., Neuhaus R., Bechstein W.O., Lobeck H., Berg T., Hopf U., Neuhaus P.* Recurrence of autoimmune hepatitis after liver transplantation. Transpl Proc. 1999;31:430–431. DOI: 10.1016/S0041-1345(98)01692-3
147. *Gautam M., Cheruvattath R., Balan V.* Recurrence of autoimmune liver disease after liver transplantation: a systematic review. Liver Transpl. 2006;12(12):1813–24. DOI: 10.1002/lt.20910
148. *Hurtova M., Duclos-Vallee J.C., Johanet C., Emile J.-F., Roque-Afonso A.-M., Feray C., Bismuth H., Samuel D.* Successful tacrolimus therapy for a severe recurrence of type 1 autoimmune hepatitis in a liver graft recipient. Liver Transpl. 2001;7:556–8. DOI: 10.1053/jlts.2001.24638
149. *Jossen J., Annunziato R., Kim H.S., Chu J., Arnon R.* Liver Transplantation for Children with Primary Sclerosing Cholangitis and Autoimmune Hepatitis: UNOS Database Analysis. J Pediatr Gastroenterol Nutr. 2017;64(4):e83–e87. DOI: 10.1097/MPG.0000000000001438

Сведения об авторах

Волынец Галина Васильевна* — доктор медицинских наук, главный научный сотрудник отдела гастроэнтерологии Научно-исследовательского клинического института педиатрии им. академика Ю.Е. Вельтищева ФГБОУ ВО «Российский национальный исследовательский медицинский университет имени Н.И. Пирогова» Министерства здравоохранения Российской Федерации, профессор кафедры поликлинической и социальной педиатрии ФДПО ФГБОУ ВО РНИМУ им. Н.И. Пирогова, ведущий специалист ГБУ НИИ ОЗ и ММ Департамента здравоохранения города Москвы.
Контактная информация: volynec_g@mail.ru;
125412, г. Москва, ул. Талдомская, д. 2.
ORCID: 0000-0002-5413-9599

Хавкин Анатолий Ильич — доктор медицинских наук, профессор, руководитель отдела гастроэнтерологии Научно-исследовательского клинического института педиатрии им. академика Ю.Е. Вельтищева ФГБОУ ВО «Российский национальный исследовательский медицинский университет им. Н.И. Пирогова» Министерства здравоохранения Российской Федерации.
Контактная информация: gastropedclin@gmail.ru;
125412, г. Москва, ул. Талдомская, д. 2.
ORCID: 0000-0001-7308-7280

Скворцова Тамара Андреевна — кандидат медицинских наук, врач-гастроэнтеролог, заведующая гастроэнтерологическим отделением ГБУЗ «Морозовская ДГКБ ДЗМ», руководитель Центра детской гастроэнтерологии и Центра ВЗК ГБУЗ «Морозовская ДГКБ ДЗМ», главный внештатный детский специалист гастроэнтеролог ДЗМ, доцент кафедры гастроэнтерологии факультета дополнительного профессионального образования ФГБОУ ВО «Российский национальный исследовательский медицинский университет им. Н.И. Пирогова» Министерства здравоохранения Российской Федерации.
Контактная информация: skvortcova.tamara@yandex.ru.
ORCID: 0000-0002-6525-8665

Маткаш Василиса Васильевна — врач-гастроэнтеролог гастроэнтерологического отделения ГБУЗ «Морозовская ДГКБ ДЗМ».
Контактная информация: vasilisamatkash@mail.ru.

Information about the authors

Galina V. Volynets* — Dr. Sci. (Med.), Chief Researcher, Department of Gastroenterology of the Research and Clinical Institute for Pediatrics named after academician Yuri Veltischev; Prof., Department of Polyclinic and Social Pediatrics, Faculty of Additional Vocational Education of the Pirogov Russian National Research Medical University of the Russian Ministry of Healthcare; Leading Specialist, Research and Scientific Institute of Public Healthcare Organization and Medical Management of the Moscow City Healthcare Department.
Contact information: volynec_g@mail.ru; 125412, Moscow, Taldomskaya str., 2. ORCID: 0000-0002-5413-9599

Anatoly I. Khavkin — Dr. Sci. (Med.), Prof., Head of the Department of Gastroenterology of the Research and Clinical Institute for Pediatrics named after academician Yuri Veltischev of the Pirogov Russian National Research Medical University.
Contact information: gastropedclin@gmail.ru; 125412, Moscow, Taldomskaya str., 2. ORCID: 0000-0001-7308-7280

Tamara A. Skvortsova — Cand. Sci. (Med.), Gastroenterologist doctor, Head of the Gastroenterology department, Head of the Center for Pediatric Gastroenterology and the IBD Center of the "Morozovskaya" Children's City Clinical Hospital, Chief External Children's Gastroenterologist Specialist of the Moscow Healthcare department, Associate Professor of the Gastroenterology Department of the Faculty of Additional Vocational Education, Pirogov Russian National Research Medical University.
Contact information: skvortcova.tamara@yandex.ru.
ORCID: 0000-0002-6525-8665

Vasilisa V. Matkash — Gastroenterologist doctor, Gastroenterology Department of the "Morozovskaya" Children's City Clinical Hospital.
Contact information: vasilisamatkash@mail.ru.

Поступила: 28.08.2018
Received: 28.08.2018

* Автор, ответственный за переписку / Corresponding author