

## Клинические рекомендации EASL: заболевания сосудов печени

Европейская ассоциация по изучению печени (EASL)

### Введение

Заболевания сосудов печени встречаются у менее 5 на 10 000 человек и в целом составляют группу редких состояний, представляющих, тем не менее, важную проблему гепатологии во всем мире. Большинство этих заболеваний характеризуется нецирротической портальной гипертензией, связанной с высокой заболеваемостью и смертностью. Также важным фактом является то, что пациенты обычно молоды и могут иметь нормальную продолжительность жизни, которая значительно сокращается в отсутствие лечения.

Расширению знаний о заболеваниях сосудов печени препятствует их редкость и недостаточное количество исследований, оценивающих их естественное течение, патофизиологию и терапию. Однако в последние годы интерес к этим заболеваниям стал расти, что заметно по увеличению количества публикаций по этой теме. Европейская ассоциация по изучению печени (EASL) поощряет этот интерес, выступив спонсором монотематической конференции по заболеваниям сосудов печени, прошедшей в июне 2012 г. в Таллине, и выпустив рекомендации по лечению этих заболеваний в клинической практике. Эти рекомендации не охватывают все возможные заболевания сосудов печени, они основаны главным образом на

темах, обсуждавшихся на конференции. Сюда вошли синдром Бадда—Киари, нецирротический тромбоз воротной вены, идиопатическая портальная гипертензия, синдром обструкции синусоидов, мальформации сосудов печени при наследственной геморрагической телеангиэктазии и тромбоз воротной вены при циррозе.

Рекомендации созданы на основе опубликованных исследований, найденных в Pubmed. Свидетельства и рекомендации распределены в соответствии с системой разработки, оценки и экспертизы степени обоснованности клинических рекомендаций (GRADE). Качество доказательств включает три уровня: высокое (A), среднее (B), низкое (C), тогда как степени рекомендаций делятся на два уровня: сильный (1) или слабый (2) (табл. 1). Чем выше качество доказательств, тем строже рекомендации. Если явных свидетельств нет, рекомендации основываются на совместном мнении пишущих членов комитета.

### Этиологические факторы тромбоза вен внутренних органов у пациентов без заболеваний печени

В последние десятилетия выделено несколько этиологических факторов тромбоза вен внутренних органов (ТВВО), включая синдром Бадда—Киари (СБК) и тромбоз воротной вены (ТВВ). Эти факторы можно разделить на местные и системные. К местным факторам развития СБК относятся солидные злокачественные новообразования или кисты, сдавливающие венозный тракт [1]. Тромбоз воротной вены часто встречается как осложнение цирроза печени или злокачественных новообразований печени и желчных путей. К другим местным факторам риска относят абдоминальные операции, инфекции и воспаление в брюшной полости. Системные факторы риска обнаруживаются у большинства пациентов с ТВВО. В крупном многоцентровом исследовании Европейской сети по сосудистым заболеваниям печени (En-Vie) с участием пациентов с СБК ( $n = 163$ ) и ТВВ ( $n = 105$ ) протромботические факторы имели место почти в 84 и 42 % случаев соответственно [2, 3] (табл. 2). Эти данные согласуются с результатами предыдущих ретроспективных исследований, в которых использовались те же диагностические инструменты [4, 5]. В других частях света, особенно в Азии, наблюдаются другие этиологические факторы, в т. ч. болезнь Бехчета, перепонки (или мембранозная обструкция) нижней полой вены и эхинококковые кисты [6, 7]. Большинство исследований проводилось с участием взрослых пациентов с ТВВО. У детей с ТВВО важную этиологическую роль, по-видимому, играют протромботические факторы, однако

Получено 20 июля 2015 г.; принято в печать 20 июля 2015 г.  
Авторы. Председатель: Juan Carlos Garcia-Pagan; члены рабочей группы: Elisabetta Buscarini, Harry L.A. Janssen, Frank W.G. Leebeek, Aurelie Plessier, Laura Rubbia-Brandt; Marco Senzolo, Jeffrey N.L. Schouten, Armando Tripodi; член правления EASL: Dominique C. Valla.  
\* Адрес для корреспонденции: EASL Office, 7 Rue Daubin, CH 1203 Geneva, Switzerland.  
E-mail: easloffice@easloffice.eu.

Сокращения: EASL — Европейская ассоциация по изучению печени; EN-Vie — Европейская сеть по сосудистым заболеваниям печени; АВК — антагонисты витамина К; АФА — антифосфолипидные антигены; АЧТВ — активированное частичное тромбопластиновое время; ВОВВ — внепеченочная обструкция воротной вены; ГЦР — гепатоцеллюлярный рак; ИНЦПГ — идиопатическая нецирротическая портальная гипертензия; МНО — международное нормализованное отношение; МПЗ — миелопролиферативные заболевания; НГТ — наследственная геморрагическая телеангиэктазия; НМГ — низкомолекулярный гепарин; НФГ — нефракционированный гепарин; ОТП — ортотопическая трансплантация печени; ПВ — протромбиновое время; ПНГ — пароксизмальная ночная гемоглобинурия; СБК — синдром Бадда—Киари; СМ — сосудистые мальформации; СНВВ — сердечная недостаточность с высоким сердечным выбросом; СОС — синдром обструкции синусоидов; ТВВ — тромбоз воротной вены; ТВВО — тромбоз вен внутренних органов; ТВПШ — трансъюгулярное внутривенное портотомическое шунтирование; ТГСК — трансплантация гемопоэтических стволовых клеток.

**Таблица 1. Система оценки качества доказательств, использованная в рекомендациях (с изменениями из классификации GRADE)**

Качество доказательств	Комментарий	Степень
Высокое	Маловероятно, что дальнейшие исследования изменят нашу уверенность в оценке эффекта	A
Среднее	Дальнейшие исследования, вероятно, окажут важное влияние на нашу уверенность в оценке эффекта и могут изменить эту оценку	B
Низкое или очень низкое	Дальнейшие исследования с высокой вероятностью окажут важное влияние на нашу уверенность в оценке эффекта и, скорее всего, изменят эту оценку. Возможно любое изменение оценки	C
Рекомендация	Комментарий	Степень
Сильная	Факторы, определяющие силу рекомендаций, включают качество доказательств, предполагаемые исходы, важные для пациента, а также стоимость	1
Слабая	Вариабельность предпочтений и значений, более выраженная неопределенность Рекомендация дана с высокой степенью неопределенности. Обуславливает высокую стоимость или потребление ресурсов	2

**Таблица 2. Этиологические факторы синдрома Бадда—Киари и тромбоз воротной вены [48, 52, 73]**

Фактор риска	СБК	ТВВ
	Частота, %	Частота, %
Тромбофилия		
Врожденная	21	35
Приобретенная	44	19
МПЗ	49	21
JAK2 положительный	29	16
Гормональные факторы	38	44
Пероральная контрацепция	33	44
Беременность	6	0
ПНГ	19	0
Другие системные факторы	23	Нет данных
Местные факторы	0	21

ТВВО может быть также вызван возрастными факторами, такими как сепсис новорожденных и катетеризация пупка [8]. Этиология СБК и ТВВ зачастую многофакторна. В исследовании En-Vie сочетание двух и более врожденных или приобретенных протромботических факторов имело место у 46 % пациентов с СБК и у 10 % — с ТВВ [2, 3]. При ТВВ протромботический фактор обнаруживался у 36 % больных с местным фактором риска [3]. При СБК 18 % пациентов имели целых три фактора риска. У более 60 % больных ТВВО с врожденной тромбофилией был найден дополнительный фактор риска.

### Врожденная и приобретенная тромбофилия

Термин «тромбофилия» охватывает как врожденные, так и приобретенные состояния, связанные с повышенным риском тромбоза вен и характеризующиеся повышенной свертываемостью крови [9]. Повышенный риск ТВВО связан с врожденной недостаточностью естественных ингибиторов системы свертывания, повышенным уровнем факторов свертывания и мутациями генов этих факторов. Распространенность врожденной недостаточности антитромбина, протеинов С и S у пациентов с ТВВО трудно оценить из-за частую низкого синтеза этих веществ в печени у таких лиц. Кроме того, диагноз недостаточности протеинов С и S маскируется лечением антагонистами витамина К (АВК). Распространенность дефицита антитромбина колеблется от 0 до 5 % как при СБК, так и при ТВВ; протеина С — 4–20 % при СБК и 0–7 % при ТВВ; про-

теина S — 0–7 % при СБК и 0–30 % при ТВВ [2–4, 10–12]. Поскольку это значительно выше, чем у населения в целом, недостаточность этих ингибиторов свертывания считается этиологическим фактором в патогенезе СБК и ТВВ и должна включаться в диагностический поиск.

У пациентов с СБК распространенность лейденской мутации колеблется от 7 до 32 %. Большинство этих пациентов — гетерозиготные носители, хотя иногда случаются сообщения и о гомозиготных пациентах [13]. Хорошо известно, что гомозиготные носители имеют намного больший риск тромбоза глубоких вен по сравнению с гетерозиготными, но для ТВВО это не подтверждено. Распространенность лейденской мутации у пациентов с ТВВ ниже — 3–9 % [14]. У носителей лейденской мутации риск СБК повышен в 4–11 раз, а риск ТВВ — вдвое [15]. Вариант гена протромбина *G20210A* чаще встречается при ТВВ, чем при СБК [14]. В метаанализе показано, что у носителей варианта гена протромбина *G20210A* риск ТВВ в 4–5 раз выше [15], тогда как риск СБК повышен приблизительно вдвое [10]. Механизм различий в распространенности лейденской мутации и варианта гена протромбина *G20210A* при СБК и ТВВ остается неясным. Распространенность антифосфолипидных антител (АФА) при СБК и ТВВ, по оценкам, составляет около 5–15 % [2–4]. Однако в большинстве исследований титр АФА измерялся только 1 раз, тогда как, по современным рекомендациям, это измерение должно быть сделано повторно через 12 нед, чтобы подтвердить наличие антител [16].

В дополнение к упомянутым выше факторам риска ТВВО в более свежих исследованиях изучалось, связан ли повышенный уровень прокоагулянтных факторов или нарушений фибринолиза с повышенным риском ТВВО. Так, у пациентов с ТВВ обнаружено повышение фактора VIII [17, 18]. При ТВВ также отмечалось заметное повышение эндогенного тромбина независимо от имеющегося протромботического или тромбофилического нарушения [18]. С повышенным риском СБК также связывают гипофибринолиз, т. е. удлинение времени, необходимого на растворение тромба. Это главным образом определялось повышенным уровнем ингибитора активатора плазминогена 1. На сегодня важность этих данных для прогноза и лечения ТВВО не изучалась [19].

### Миелопролиферативные заболевания

Миелопролиферативные заболевания (МПЗ) — частая причина тромбоза вен брюшной полости. МПЗ — это наруше-

ния со стороны клональных гемопоэтических стволовых клеток, характеризующиеся избыточной выработкой зрелых и функциональных гранулоцитов, эритроцитов и/или тромбоцитов. Одно из основных осложнений МПЗ — возникновение тромбозов вен и артерий, вызванных повышенной агрегацией тромбоцитов и образованием тромбина [19, 20]. Ранее считалось, что МПЗ имеют место у 30–40 % пациентов с СБК или ТВВ, тогда как на самом деле они являются причиной лишь малой части венозных тромбозов [2, 3, 11, 21, 22]. Диагноз МПЗ ставится на основе ряда критериев, включая характерные изменения клеток периферической крови (повышенный уровень гемоглобина, тромбоцитоз) и костного мозга. Однако у пациентов с ТВВО ценность этих обычно используемых критериев диагноза МПЗ служит предметом споров и обсуждений. При портальной гипертензии, приводящей к гиперспленизму и гемодилуции, характерные тромбоцитоз и эритроцитоз могут маскироваться [23]. Ранее диагноз МПЗ у этих пациентов ставился на основе биопсии костного мозга и роста эритроидных колоний в отсутствие экзогенного эритропоэтина — спонтанные эндогенные эритроидные колонии. Этим маркером можно было пользоваться для выявления пациентов с риском ухудшения МПЗ [23]. В настоящее время мутация гена *JAK2V617F* — типичная мутация, приводящая к новым функциям и развитию МПЗ, играет основную роль в диагностической стратегии МПЗ. Эта мутация присутствует почти у всех пациентов с истинной полицитемией и около половины пациентов с тромбоцитопенией и первичным миелофиброзом. Мутация гена *JAK2V617F* обнаружена у большого количества случайно выбранных больных СБК и ТВВ. В недавнем метаанализе сообщалось о распространенности МПЗ и их подтипов, а также мутации гена *JAK2V617F* и ее роли в диагностике этих редких заболеваний [24]. При СБК распространенность МПЗ и мутации *JAK2V617F* составляла 40,9 и 41,1 % соответственно, при ТВВ — 31,5 и 27,7 % соответственно. МПЗ и мутация *JAK2V617F* чаще встречались при СБК, чем при ТВВ. Истинная полицитемия чаще встречалась при СБК, чем при ТВВ. Скрининг на *JAK2V617F* пациентов с ТВВО без типичных гематологических признаков МПЗ выявил МПЗ у 17,1 и 15,4 % больных СБК и ТВВ соответственно [24]. Следовательно, можно сделать вывод, что гистологическое исследование костного мозга и скрининг на *JAK2V617F* нужно проводить у всех пациентов с ТВВО в рамках стандартного диагностического поиска [25]. В некоторых случаях МПЗ трудно поддается диагностике и к обычному диагностическому алгоритму, по рекомендации ВОЗ, добавляют мазок крови, определяют уровень эритропоэтина или формирование эндогенных эритроидных колоний *in vitro* [26]. Недавно две исследовательских группы одновременно сообщили о существовании соматических мутаций в гене, кодирующем кальретикулин (*CALR*) — белок эндоплазматической сети, участвующий в регуляции сигнального пути STAT [27, 28]. Эти мутации были выявлены путем секвенирования всего экзона у большинства больных МПЗ без мутации гена *JAK2*. Мутации кальретикулина отсутствовали у пациентов с истинной полицитемией и обнаруживались у 80 % пациентов с тромбоцитопенией и первичным миелофиброзом в отсутствие мутации *JAK2*. В 2 недавних исследованиях [29, 30] оценка на мутации *CALR* оказалась положительной у 0,7 и 1,9 % больных ТВВО соответственно. Частота увеличивалась, когда в исследовании оставляли только пациентов с

МПЗ: 2,3 и 5,4 % соответственно. Действительно, *CALR* был положительным у 9,1 (1 из 11) и 30 % (4 из 13) пациентов соответственно с МПЗ, отрицательными на *JAK2*.

Патогенетический механизм ТВВО при МПЗ в точности неизвестен, но помимо характерных эритроцитоза и тромбоцитоза патогенетическую роль, по-видимому, играют функциональные нарушения со стороны тромбоцитов и лейкоцитов.

### Другие этиологические факторы

Пароксизмальная ночная гемоглобинурия (ПНГ) — редкое приобретенное гематологическое нарушение со стороны гемопоэтических стволовых клеток, сильнейшим образом связанное с СБК [32]. Это состояние обнаруживалось у 9–19 % обследованных пациентов с СБК [11, 33], тогда как при ТВВ его распространенность составляла 0–2 % [3]. Точный механизм развития ТВВО пока неизвестен [33]. Больные ПНГ с более 60 % гранулоцитов в популяции клеток, по-видимому, имеют больший риск тромбоза [34]. Исследование на ПНГ должно проводиться в плановом порядке у всех пациентов с СБК и, вероятно, с ТВВ [35]. Аутоиммунные заболевания, воспалительные заболевания кишечника, васкулиты, саркоидоз и заболевания соединительной ткани также могут быть связаны с ТВВО, хотя эти состояния в меньшей степени наблюдались в исследовании En-Vie; болезнь Бехчета наиболее часто встречалась в Средиземноморье [36]. К другим редким причинам ТВВО относятся цитомегаловирусная инфекция и целиакия [37, 38].

Факторами риска ТВВО считают также гормональные факторы, в т. ч. прием пероральных контрацептивов и беременность. Показано, что прием пероральных контрацептивов связан с повышением риска СБК как минимум вдвое [10, 39]. Для ТВВ риск также может быть несколько повышен, но здесь точных данных пока нет [10]. Следует отметить, что у многих пациентов можно выделить другие сопутствующие этиологические факторы.

### Этиологические факторы и их важность для лечения

Выявить этиологический фактор ТВВО очень важно, т. к. это может иметь терапевтическое и прогностическое значение. Например, наличие повышенной свертываемости крови может повлиять на длительность лечения антикоагулянтами при ТВВ. При СБК, учитывая тяжесть заболевания, оправдано пожизненное лечение антикоагулянтами. При остром ТВВ антикоагулянты назначают на полгода. Однако длительное лечение иногда показано в зависимости от основного заболевания. В целом длительность лечения антикоагулянтами сильно зависит от риска повторного тромбоза. Несмотря на то что риск рецидива при ТВВ изучался лишь в нескольких ретроспективных исследованиях, в них было выявлено, что исходное нарушение тромбообразования служит независимым предиктором повторного тромбоза [40–42]. С другой стороны, следует учитывать риск кровотечения у таких пациентов, т. к. у них часто имеют место кровотечения из варикозно расширенных вен. В связи с этим современные рекомендации предлагают длительную терапию антикоа-

гулянтами только при наличии явных факторов риска тромбоза, таких как гомозиготная лейденская мутация и вариант гена протромбина [43]. Другие руководства утверждают, что дефекты, связанные с тромбозами, имеют неопределенную прогностическую роль для рецидива и принятия решения относительно длительности антикоагулянтной терапии, если результат теста не основан на доказательствах [44]. Чтобы установить длительность антикоагулянтной терапии, необходимы наблюдательные исследования, особенно с участием пациентов с отсутствием или легкой склонностью к тромбозам. Современные рекомендации не поддерживают обследование других членов семьи при выявлении у пациента дефекта, связанного со склонностью к тромбозам [45].

При ТВВО на фоне МПЗ антикоагулянтную терапию АВК следует назначать бессрочно. Почти все пациенты с МПЗ в настоящее время получают аспирин. Однако необходимо ли добавлять аспирин к лечению ТВВО у больных МПЗ, получающих АВК, пока неизвестно. Потенциальное преимущество аспирина у пациентов с ТВВ и МПЗ отмечено в ретроспективных исследованиях, но этот факт нуждается в проверке в проспективных исследованиях [44, 46]. Больные МПЗ должны получать антипролиферативную терапию, в частности интерферон- $\alpha$  или гидроксимочевину для нормализации показателей крови. При истинной полицитемии целевое значение гематокрита должно быть менее 45 % [47]. Диагноз первичной ПНГ у больных ТВВО может иметь важное значение для подбора терапии. Таким пациентам может быть показано длительное лечение экулизумабом [35].

### Рекомендации

1. Необходимо обследовать пациентов с СБК и ТВВ на местные и системные протромботические факторы. Выявление одного фактора риска не освобождает от поиска других **(A1)**.
2. Диагностический поиск включает выявление врожденных и приобретенных факторов склонности тромбозу, МПЗ, ПНГ и аутоиммунных заболеваний **(A1)**.
3. Необходимо обследовать пациентов с СБК и ТВВ на местные факторы риска, включая воспалительные заболевания и злокачественные новообразования брюшной полости **(A1)**.
4. Скрининг на склонность к тромбозам должен включать протеин S, протеин C и уровень антитромбина, лейденскую мутацию, вариант гена *G20210A* и АФА. При положительном результате на АФА анализ следует повторить через 12 нед. **(A1)**.
5. На МПЗ необходимо обследовать пациентов с ТВВО и людей с нормальными показателями крови путем теста на мутацию *JAK2V617F*. При отрицательном результате необходимо провести скрининг на мутацию гена *CALR*; если и он окажется отрицательным, возможно гистологическое исследование костного мозга. Пациентов следует направлять к гематологу **(B2)**.
6. Необходимо правильно лечить основное заболевание **(B1)**. При наличии МПЗ у больных ТВВО антикоагулянтную терапию назначают бессрочно **(B1)**.

## Синдром Бадда—Киари

Под СБК понимают обструкцию венозного оттока из печени, причем препятствие может находиться как в мелких печеночных венулах, так и в месте впадения нижней полой вены в правое предсердие [1]. Обструкция венозного оттока из печени, связанная с заболеваниями сердца (перикардит, синдром обструкции синусов), из определения исключается. СБК делится на: 1) первичный, вызванный тромбозом в отсутствие сдавления объемными образованиями, прорастишем злокачественной опухоли или паразитарными заболеваниями, и 2) вторичный (при наличии этих патологий). Учитывая различия в лечении и прогнозе, здесь мы будем обсуждать только первичный СБК. В западных странах чаще всего встречается тромбоз только печеночной вены [48], тогда как в Азии преобладает обструкция нижней полой вены — отдельно или в сочетании с обструкцией печеночной вены. Патологические последствия включают обструкцию, которая ведет к закупорке синусоидов, ишемии и в конечном итоге некрозу гепатоцитов. Это может приводить к центрлобулярному фиброзу, узловой регенеративной гиперплазии и/или циррозу.

### Клиническая картина

Клиническая картина СБК многогранна — от бессимптомного течения до фульминантной печеночной недостаточности [1, 49]. Бессимптомное течение часто сочетается с наличием богатой коллатеральной сети в печени. В кооперированном проспективном исследовании с участием большой группы больных СБК на момент постановки диагноза асцит присутствовал у 83 % пациентов, гепатомегалия — у 67 %, боль в животе — у 61 %, варикозное расширение вен пищевода — у 58 % и кровотечение из ЖКТ — у 5 % [2]. Примерно у 15 % пациентов СБК сочетался с ТВВ [2, 50]. В этих случаях терапевтические подходы могут быть затруднены, а прогноз хуже [50].

При лучевых исследованиях у 60–80 % пациентов с СБК видны узловые образования в печени. Они обычно доброкачественные и возникают из-за нарушения кровообращения. Эти узлы обычно небольшие (как правило, не более 4 см в диаметре), многочисленны (часто более 11 узлов), богато васкуляризованы и распространены по всей печени. При КТ и МРТ патогномичная картина не видна. Показано, что кумулятивная частота гепатоцеллюлярного рака (ГЦР) при СБК составляет 4 % (медиана периода наблюдения 5 лет) [51], поэтому так важно проводить дифференциальную диагностику. У пациентов с 3 узлами и менее, диаметром узлов 3 см и более, неоднородностью или вымыванием в венозную фазу, наличием изменений при двух последовательных лучевых исследованиях или увеличением уровня  $\alpha$ -фетопротеина предлагается проводить биопсию [51]. Однако радиологические и гистологические характеристики печеночных узлов при СБК не полностью соответствуют всесторонне описанным критериям ГЦР при циррозе, поэтому эти рекомендации формальны, но необходимо тщательное многопрофильное наблюдение.





вены. При гипертрофии хвостатой доли эту процедуру сделать легче, чем портокавальное шунтирование бок в бок. Хирургическое шунтирование неэффективно при сопутствующем тромбозе нижней полой вены или сильном сдавлении нижней полой вены увеличенной печенью. В такой ситуации некоторые специалисты выполняют мезентерико-предсердное или кава-предсердное шунтирование в сочетании с портокавальным шунтированием. Хирургические шунты не увеличили выживаемость пациентов с СБК [62, 63]. Это, по-видимому, связано с высоким уровнем смертности, присущим тяжелому СБК, а также с высокой частотой дисфункции или тромбоза шунтов [64–66]. С другой стороны, с ТВПШ связана меньшая заболеваемость и смертность, чем с операциями, и этот подход доступен у большинства пациентов с обструкцией или тяжелым стенозом нижней полой вены. Недавнее кооперированное ретроспективное европейское исследование, включавшее 124 больных СБК, которым выполнили ТВПШ, показало отличную 1- и 5-летнюю выживаемость без ОТП (88 и 78 % соответственно) [67]. Эти результаты подтвердило недавнее проспективное исследование [53]. Стенты с покрытием из политетрафторэтилена уменьшают риск рецидивов обструкции или дисфункции после ТВПШ [53, 67]. Однако ТВПШ у больных СБК требует специальных навыков. Действительно, более чем в 45 % случаев может потребоваться транскавальный подход (прямой прокол из внутривенной части нижней полой вены) из-за полного тромбоза печеночных вен [67].

ОТП при СБК дает такую же выживаемость [68], как у пациентов, которым изначально выполнялось ТВПШ [67]. Высказывались предположения, что проведение ТВПШ может осложнить в будущем ОТП, если она потребуется. Однако в более свежих исследованиях это не подтвердилось [67, 69]. После ОТП возможен рецидив СБК. Частота этого осложнения заметно снизилась благодаря введению ранней антикоагулянтной терапии после ОТП и продолжению этого лечения в поддерживающем режиме пожизненно. Не проводят антикоагулянтную терапию лишь у тех пациентов, у которых тромботические нарушения корректируются ОТП (т. е. большинство врожденных тромбофилий). Следует также учитывать естественное течение МПЗ в период после трансплантации.

Некоторым пациентам с тяжелым СБК может помочь прямая ОТП без предшествующего ТВПШ. Тем не менее на сегодня не существует надежного метода, позволяющего выявить таких пациентов [53, 67].

### *Синдром Бадда—Киари и беременность*

Беременность у пациенток с СБК имеет отличный исход для матери при условии, что болезнь хорошо контролируется. Исход для плода менее оптимистичен, но, по сообщениям, при беременности, достигшей 20 нед., прогноз для ребенка будет приемлемым, даже притом что в 76 % случаев роды происходят преждевременно [70]. Лечение АВК связано с высоким риском невынашивания и врожденных пороков развития [71]. Поэтому диагностировать беременность нужно как можно раньше, с тем чтобы мать перешла на НМГ [72] с периодическим мониторингом активности анти-Ха.

### *Прогноз*

Немало попыток было предпринято, чтобы выделить параметры или их сочетания, которые могли бы стать предикторами прогноза при СБК [53, 62, 67, 73]. Несмотря на то что все эти прогностические показатели подходят для оценки выживаемости без трансплантации и выживаемости без инвазивной терапии, их точность оставляет желать лучшего в отношении конкретных пациентов в повседневной практике [74]. Прогноз СБК может измениться при развитии ГЦР или прогрессировании гематологического заболевания.

### *Рекомендации*

1. Диагноз СБК стоит предполагать у любого пациента с симптоматическим или бессимптомным острым либо хроническим поражением печени **(A1)**.
2. Допплеровское исследование — метод выбора при диагностике СБК. КТ и МРТ используются для подтверждения диагноза **(A1)**.
3. При отрицательном результате лучевой диагностики у пациента с сильным подозрением на СБК следует повторить процедуру с опытным радиологом **(A1)**.
4. Пациентов с СБК направляют в специализированные центры **(A1)**.
5. Лечение осложнений портальной гипертензии начинают, как рекомендовано при циррозе **(C2)**.
6. В отсутствие противопоказаний антикоагулянты назначают всем пациентам с СБК **(A1)**. Осложнения портальной гипертензии при адекватном лечении не являются противопоказанием для антикоагулянтной терапии **(B1)**.
7. При проведении любой инвазивной процедуры, включая парацентез, следует временно прекратить антикоагулянтную терапию **(B1)**.
8. Ангиопластика или стентирование — декомпрессионная процедура выбора у пациентов со стенозом короткой печеночной вены или нижней полой вены **(A1)**.
9. Такие пациенты требуют тщательного наблюдения, чтобы вовремя выявить ухудшение функции печени. Если начальная терапия не помогает, как и ангиопластика или стентирование, используют вторичные портальные методы **(A1)**. Трансъюгулярное внутривенное портокавальное шунтирование с использованием стентов с политетрафторэтиленовым покрытием — вторичный метод выбора **(A1)**. Если ТВПШ невозможно или не помогает, возможно хирургическое шунтирование **(B1)**.
10. Трансплантацию печени во спасение предлагают тем пациентам, которым не помогли и вторичные методы лечения **(A1)**. После трансплантации печени большинству пациентов с СБК по-прежнему требуется антикоагулянтная терапия **(B1)**.
11. Необходимо проводить скрининг пациентов с СБК на ГЦР. Различить доброкачественные и злокачественные узлы в печени очень сложно и может потребоваться направление в специализированные центры **(A1)**.

## Острый тромбоз воротной вены (не связанный с циррозом и злокачественными новообразованиями)

### Определение и распространенность

Под острым ТВВ понимают недавно сформировавшийся тромб в воротной вене и/или ее правой либо левой ветви. Тромб может простирается в брыжеечную или селезеночную вену; обструкция может быть полной или частичной. Мы будем обсуждать острый ТВВ, возникший в отсутствие злокачественного новообразования и цирроза [54, 75]. Острый ТВВ может также развиваться у пациентов с длительной обструкцией частей воротной венозной системы [76].

### Клиническая картина

По данным проспективных [3] и ретроспективных исследований [40, 77, 78], у 90 % пациентов с острым ТВВ возникает резкая боль в животе. Синдром системного воспаления имеет место у 85 % пациентов с диагнозом острого ТВВ в отличие от местной или системной инфекции, которая отмечается у 20 % этих больных. У значительной доли пациентов возникают только легкие неспецифические симптомы, поэтому диагноз ТВВ не предполагается и ставится только на стадии кавернозной трансформации. Биохимические показатели функции печени либо не меняются, либо меняются незначительно и быстро приходят в норму. Асцит присутствует у половины пациентов; в большинстве случаев он виден только при лучевом исследовании [3]. Благодаря усилению осторожности и доступности чувствительных неинвазивных лучевых методов исследования диагноз обструкции воротной вены сегодня ставится в острой стадии в 50–70 % случаев [76, 78].

### Течение и исходы

Инфаркт кишечника — самое опасное экстренное осложнение острого тромбоза воротной и брыжеечной вен; смертность при этом достигает 60 %. Может потребоваться обширная резекция кишечника с риском синдрома короткой кишки [79–82]. В настоящее время на фоне лечения антикоагулянтами частота инфаркта кишечника снизилась до 2–20 % [3]. У пациентов, не получающих антикоагулянтной терапии, спонтанное восстановление проходимости вены при симптоматическом ТВВ случается лишь в исключительных случаях [83].

Диагностика инфаркта брыжейки, вызванного тромбозом, затруднена, т. к. клинические, биохимические и радиологические его проявления неспецифичны. Стойкая сильная боль в животе, несмотря на антикоагулянтную терапию, органная недостаточность (шок, почечная недостаточность, метаболический ацидоз, повышение уровня лактата в артериальной крови), выраженный асцит и кровотечение из прямой кишки — все это указывает на инфаркт [79–82]. В недавнем исследовании единственным фактором, независимо связанным с резекцией кишечника, был сахарный диабет [84].

### Диагностика

Допплеровское исследование — обычно первая лучевая процедура, которую проводят пациенту с болью в животе. Оно может выявить отсутствие тока крови по воротной вене. Но гиперэхогенного тромба в просвете вены может не быть [43, 85]. Допплеровское исследование и МРТ имеют меньшую чувствительность, чем КТ. Успех доплеровского исследования зависит от опыта и осторожности оператора [43, 85]. Диагноз и протяженность острой обструкции воротной вены должны быть подтверждены КТ и/или МРТ с контрастированием. Во избежание ошибок делать снимки обязательно нужно в правильное время (в воротную фазу). Снимки, полученные в позднюю артериальную фазу, не годятся для диагностики ТВВ. Более того, в случаях медленного тока в воротной вене при КТ видна задержка поступления контраста в воротную вену, что выглядит как дефект наполнения и может привести к ложному диагнозу тромбоза [86].

Снимок КТ в воротной фазе показывает отсутствие видимого просвета, что означает наличие тромба в воротной вене; КТ предоставляет дополнительную информацию о протяженности тромба к брыжеечной вене и дугам, наличии местного фактора, застоя или ишемии кишечника. Дистальный тромбоз (обструкция ветвей второго порядка верхней брыжеечной вены), аномалии развития кишечника (гомогенное или гетерогенное утолщение стенки с повышенной или пониженной рентгеновской плотностью, расширение, аномальное усиление стенки или его отсутствие) или брыжейки, перекрут брыжейки, выраженный асцит, пневматоз и газ в воротной вене чаще наблюдаются у пациентов, которым потребуются резекция кишечника [84].

Исследований длительности ТВВ немного. Свежий тромб — это тромб, при котором возникает боль в животе и/или синдром системного воспалительного ответа. Спонтанный сверхплотный тромб в просвете воротной вены, видимый при КТ без усиления, может указывать на то, что тромбоз с появлением симптомов случился менее 30 дней назад [43]. Также может помочь отсутствие воротной каверномы, хотя кавернома может не развиваться при односторонней обструкции ветви воротной вены. Каверному можно выявить в течение 15–30 дней с момента явного начала боли в животе [43]. Более того, острый тромбоз может накладываться на длительно существующую каверному.

У взрослых пациентов часто имеют место сопутствующие протромботические нарушения и местные факторы. Эти нарушения во многом определяют исход и могут потребовать специфической терапии (см. раздел 1). У детей поиск этиологического фактора ничего не дает или показывает только слабую общую склонность к тромбообразованию [87].

### Лечение

Цель лечения при остром ТВВ: 1) предотвратить удлинение тромба до брыжеечной вены и, соответственно, инфаркт брыжеечной вены; 2) добиться восстановления просвета воротной вены (рис. 2) [43, 85].

### Антикоагулянты

В недавнем проспективном исследовании удлинение тромба удалось предотвратить у всех пациентов, которым рано назначили антикоагулянтную терапию [3]. Ограниченный инфаркт кишечника наблюдался только в 2 из 95 случаев, хотя у 60 % пациентов тромбоз изначально захватывал верхнюю брыжеечную вену. Более того, восстановление проходимости воротной, селезеночной и верхней брыжеечной вен было достигнуто у 39, 80 и 73 % пациентов, получавших антикоагулянты, соответственно. Восстановление проходимости воротной вены не произошло ни у одного пациента ранее 6 мес. антикоагулянтной терапии. Этими данными независимо подтверждаются ретроспективные исследования, ограниченные одним центром [3, 40, 77, 78]. Кровотечение на фоне антикоагулянтов имело место у 9 % пациентов. Смертность составила 2 % и не была связана с кровотечением или ТБВ [3]. Из исходных факторов с отсутствием реканализации воротной вены были связаны обструкция селезеночной вены, асцит [3] и позднее начало антикоагулянтной терапии [77]. Эти данные требуют подтверждения в других когортах.

В большинстве предыдущих исследований в основе антикоагулянтной терапии лежал главным образом нефракционированный гепарин (НФГ) или НМГ либо их производные в так называемых высоких терапевтиче-

ских дозах. В ближайшем проспективном европейском исследовании НФГ и НМГ использовались у 25 и 65 % пациентов соответственно [3]. В большинстве исследований НМГ был заменен на АВК с целью достичь МНО 2,0–3,0.

Гепарин-индуцированная тромбоцитопения обнаружилась почти у 20 % больных ТБВ, получавших НФГ, что значительно превышает ее частоту у пациентов без ТБВ [88]. У пациентов, получавших НМГ, частота, по-видимому, ниже.

### Тромболизис

Местный тромболизис — венозный или артериальный — проводился не более чем 100 пациентам, и в основном это были описания отдельных случаев. Использовался транспеченочный или трансъюгулярный доступ. Частота реканализации, по сообщениям, была такой же, как при использовании только антикоагулянтной терапии. Однако у половины пролеченных пациентов развилось сильное кровотечение, связанное с процедурой; у некоторых оно имело смертельный исход [58, 89, 90]. Трансъюгулярный доступ при тромболизисе, по-видимому, дает меньше осложнений, но данные пока ограничены всего 30 пролеченными пациентами [91, 92]. При хирургической тромбэктомии реканализация достигается только у 30 % пациентов. Проведение ее более чем через 30 дней от начала связано с высокой частотой рецидивов [93]. Недавно показано, что баллонная ангиопластика и/или установка стента без тромболизиса либо тромбэктомии могут быть безопасным и эффективным методом при постоперационном тромбозе основной воротной и верхней брыжеечной вен [94]. Поскольку долгосрочный прогноз у пациентов с хроническим ТБВ в целом хороший (5-летняя выживаемость выше 70 %) и в основном зависит от сопутствующих болезней, необходимо учитывать соотношение между риском и преимуществами таких инвазивных процедур [95].

### Антибиотики

Если диагностирован септический пилефлебит, необходимо длительное лечение антибиотиками, действующими на выделенные бактерии или анаэробную флору ЖКТ [96].

### Прогноз

Реканализации воротной вены следует ждать в пределах 6 мес., тогда как проходимость брыжеечной и селезеночной вен постепенно улучшается до 12 мес. наблюдения [3]. У 55 % пациентов, не достигших реканализации, разовьется варикозное расширение вен пищевода и желудка во время наблюдения с 2-летней актуальной вероятностью кровотечения из варикозно расширенных вен 12 % и асцита — 16 % [77]. Тяжелая портальная билиопатия, обнаруженная при лучевых исследованиях, развилась у 30 % пациентов с острым ТБВ в течение года [97].

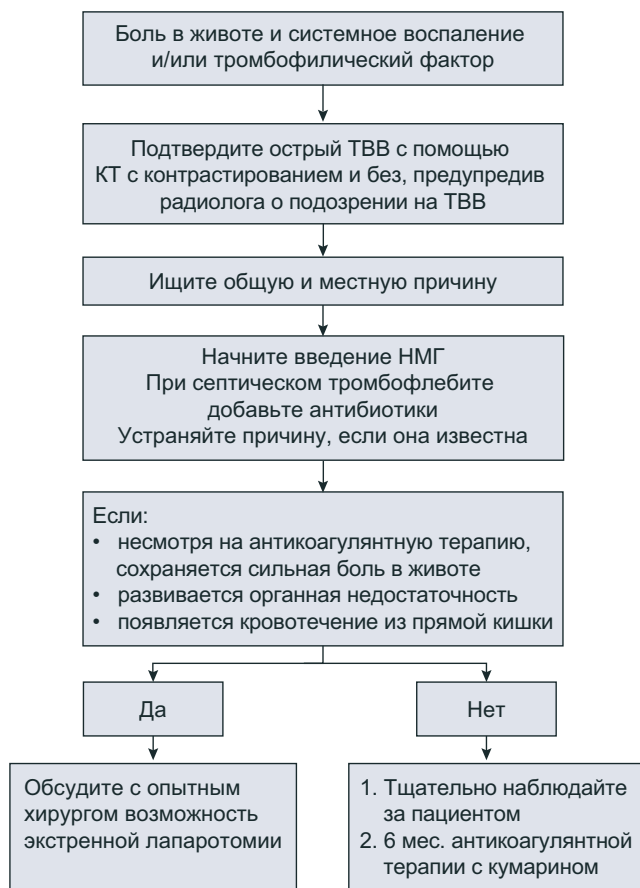


Рис. 2. Предполагаемый алгоритм лечения острого тромбоза воротной вены



## Рекомендации

1. Возможность острой обструкции воротной вены следует иметь в виду у любого пациента с болью в животе (**A1**).
2. Допплеровское исследование — метод выбора при диагностике острого ТВВ. Для подтверждения результата и оценки протяженности тромба применяется КТ (**A1**).
3. Необходимо установить или исключить цирроз либо облитерирующую портальную венопатию (**C1**).
4. Следует предположить инфаркт кишечника у пациентов со стойкой сильной болью в животе, кровотечением из прямой кишки, умеренным или выраженным асцитом или полиорганной недостаточностью. Такие пациенты требуют тщательного наблюдения, чтобы не пропустить признаки ухудшения (**B1**).
5. В отсутствие серьезных противопоказаний немедленно начинают антикоагулянтную терапию НМГ (**A1**).
6. Пациентов с внезапным необъяснимым падением числа тромбоцитов  $\geq 50$  % или ниже  $150 \times 10^9$ /л следует проверить на гепарин-индуцированную тромбоцитопению, особенно если применялся НФГ (**A1**).
7. Согласно рекомендациям по тромбоемболическим осложнениям, начинать лечение следует с НМГ; дополнительно у пациентов с ожирением, беременностью, нарушением функции почек необходимо отслеживать активность анти-Ха, добиваясь целевого уровня 0,5–0,8 МЕ/мл (**A1**). АВК внутрь применяются для длительной антикоагулянтной терапии с целью достичь МНО 2,0–3,0 (**B1**).
8. Антикоагулянтную терапию нужно продолжать по крайней мере 6 мес. (**A1**).
9. Чтобы оценить реканализацию системы воротной вены, через 6–12 мес. наблюдения используют КТ (**B1**).
10. Важно не пропустить варикозное расширение вен пищевода и желудка у пациентов, у которых реканализация не произошла (**A1**).
11. У пациентов со стойким холестазом или нарушениями со стороны желчных путей, которые могут указывать на портальную билиопатию, следует провести МРТ-холангиографию (**B2**).

### Внепеченочная обструкция воротной вены (не связанная с циррозом и злокачественными новообразованиями)

Внепеченочная обструкция воротной вены (ВОВВ) развивается по трем механизмам: прорастание злокачественным новообразованием (часто такое состояние неверно называют злокачественным тромбозом); сужение воротной вены, окруженной злокачественной опухолью; тромбоз. Прорастание злокачественным новообразованием и сужение воротной вены здесь обсуждаться не будут. После острого тромбоза в отсутствие реканализации просвет воротной вены облитерируется и формируются порто-портальные коллатерали. Этот процесс называется кавернозной трансформацией воротной вены, в результате образуется портальная кавернома, полное развитие которой заканчивается через пару месяцев после острого

тромбоза. Подобное состояние ранее называли хроническим ТВВ, но этот термин не столь точен, как кавернома или кавернозная трансформация. В настоящее время идут обсуждения, может ли портальная кавернома формироваться не из-за тромбоза. У детей поиск этиологического фактора ничего не дал или показывал только слабую общую склонность к тромбообразованию [98]. Если каверному обнаруживают у ребенка в отсутствие общих и местных факторов тромбоза, нельзя исключить врожденный порок развития, но данных в пользу этой гипотезы пока немного [98].

### Клиническая картина

Данные о пациентах с ВОВВ, не связанной с циррозом или раком, известны из коротких проспективных исследований после острого тромбоза [3] или из ретроспективных когортных исследований, в которых пациенты получали различные виды лечения [40, 42, 76, 99]. Благодаря повышению чувствительности неинвазивных лучевых методов диагноз ВОВВ все чаще ставится на ранней стадии острого ТВВ [40, 42, 76, 99]. Портальная гипертензия и кровотечение из ЖКТ стали редкими симптомами, наоборот, чаще случайно обнаруживают увеличение селезенки, снижение числа кровяных клеток, варикозное расширение вен пищевода и желудка, гастропатию, вызванную портальной гипертензией, или портосистемные коллатерали на снимке брюшной полости [40, 42, 76, 99]. Тяжесть портальной гипертензии обычно контрастирует с легкими биохимическими изменениями или их отсутствием с нормальной активностью аминотрансфераз, щелочной фосфатазы и  $\gamma$ -глутамилтрансферазы. У некоторых пациентов могут возникать боль в животе после приема пищи или признаки неполной кишечной непроходимости, вызванной ишемическим стенозом. Реже начальные симптомы связаны с поражением желчных путей (печеночная колика, панкреатит, холецистит), вызванным портальной холангиопатией — состоянием, при котором происходит сдавление и деформация внутри- и внепеченочных желчных протоков коллатеральными венами в составе каверномы. Прогрессирующий холестаза или рецидивирующий бактериальный холангит — редкое явление у пациентов с портальной холангиопатией [42, 76, 99].

### Исходы

Самое частое осложнение — это кровотечение из ЖКТ, вызванное портальной гипертензией [40, 42, 76, 99], за которым следует рецидив тромбоза (главным образом, в венах внутренних органов) [40, 42, 76, 99]; реже встречаются осложнения со стороны желчных путей [100]. Бессимптомный рецидив ТВВО недооценивается, и его реальная клиническая значимость требует изучения. Асцит, бактериальные инфекции и явная энцефалопатия развиваются редко, за исключением периода после эпизода кровотечения из ЖКТ [101]. Субклиническая энцефалопатия, по-видимому, распространена намного шире, чем предполагалось ранее [102]. У детей существует еще одно специфическое последствие — задержка роста [103].

## Клинические рекомендации

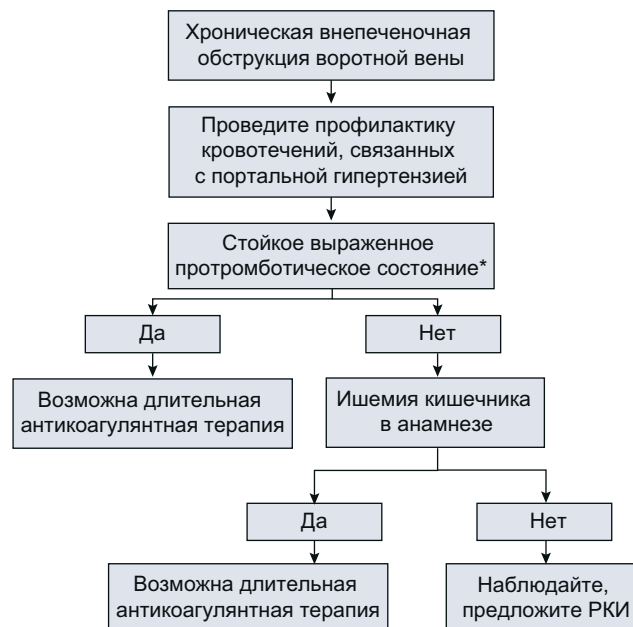Могут развиваться крупные регенеративные узлы, но о случаях ГЦР пока не сообщалось [104]. Показано, что кровотечение из ЖКТ в анамнезе и размер варикозных расширений вен пищевода являются предикторами нового кровотечения из ЖКТ [40, 42]; склонность к повышенному тромбообразованию — предиктором рецидива тромбоза [40, 42]; расширение сегментов желчных протоков — осложнение со стороны желчных путей [97]; возраст, асцит, длина верхней брыжеечной вены и тяжесть сопутствующих заболеваний — предикторами смерти [40, 42, 76, 99].

### Диагностика

О возможности БОВВ следует подумать у пациентов с портальной гипертензией или гиперспленизмом; у пациентов с заболеваниями, связанными с риском ТВВ (общие: злокачественные МПЗ, антифосфолипидный синдром, врожденные тромбофилические состояния; местные: панкреатит, дивертикулит, воспалительные заболевания кишечника); у пациентов с болью в животе и пациентов с заболеваниями желчных путей. Реже о таком диагнозе приходится думать в ситуации, напоминающей декомпенсированный цирроз (энцефалопатия, и/или асцит, и/или бактериальная инфекция).

Диагноз БОВВ основывается на данных доплеровского исследования и КТ (на горизонтальном срезе) или МРТ с контрастированием, позволяющим видеть сосуды. Решающее значение имеет опыт и настороженность радиолога. Важные признаки: а) отсутствие видимого просвета, сообщающегося с воротной веной; б) наличие многочисленных извитых сосудов в воротах печени [105, 106]. На обструкцию воротной вены могут указывать и другие, неспецифические признаки: изменение формы печени, когда 1-й и 4-й сегменты увеличены, но поверхность их гладкая; мозаичный характер расширения паренхимы в артериальной фазе с гомогенным расширением в последующей фазе; усиленное расширение периферических отделов печени в артериальную фазу; расширение печеночной артерии; легкое неравномерное расширение желчных протоков [107]. Утолщение стенки желчного пузыря из-за коллатеральных вен нужно дифференцировать с холециститом. Точно так же неравномерное утолщение поджелудочной железы из-за коллатеральных вен следует дифференцировать с раком поджелудочной железы и хроническим панкреатитом. При истинной обструкции воротной вены биопсия печени дает нормальные результаты. Однако кавернозная трансформация воротной вены может сочетаться с циррозом или облитерирующей портальной венопатией, и в этих случаях требуется биопсия [3, 99]. Биопсия при БОВВ показана пациентам со стойкими изменениями биохимических показателей печени или изменением формы печени, вид которой нетипичен для внепеченочной обструкции вен, как описано выше. Наиболее эффективны для диагностики сопутствующих заболеваний печени неинвазивные исследования типа эластографии.

У взрослых пациентов часто имеют место сопутствующие протромботические нарушения и местные факторы. Эти нарушения во многом определяют исход и могут потребовать специфической терапии (рис. 3).



**Рис. 3. Предполагаемый алгоритм принятия решения о постоянной антикоагулянтной терапии у пациентов с хронической обструкцией воротной вены.** \* Оценка основана на собственном и семейном анамнезе спонтанного тромбоза глубоких вен и на данных за изолированные или комбинированные протромботические нарушения. РКИ — рандомизированное контролируемое исследование.

### Лечение

#### Профилактика удлинения тромба и рецидива

Влияние специфического лечения на сопутствующие состояния не оценивалось. Данных за благоприятное соотношение преимуществ и рисков немного, т. к. проспективных исследований не проводилось. В 3 ретроспективных когортных исследованиях с участием пациентов с ТВВ без цирроза длительная антикоагулянтная терапия была связана со снижением риска рецидива тромбоза. В многофакторном анализе было показано, что она стала независимым фактором в одном исследовании (отношение рисков 0,39;  $p = 0,02$ ) [42] и пограничным — в другом (отношение рисков 0,2;  $p = 0,1$ ) [41]. Предупреждение повторного тромбоза также имело место в однофакторном анализе в большой когорте пациентов, которые поступали с болью в животе или ишемией кишечника [40]. При оценке пациентов с БОВВ, получавших антикоагулянтную терапию, не было показано увеличения риска повторного кровотечения при проведении рутинной профилактики кровотечений [40, 42]. В другом исследовании, в котором стратегия профилактики кровотечения не оценивалась, антикоагулянтная терапия была сильно связана с увеличением риска кровотечения [41]. Тяжесть кровотечения на фоне антикоагулянтов была одинаковой у пациентов, получавших и не получавших антикоагулянтную терапию на момент кровотечения [42]. Многофакторный анализ показал благоприятное влияние антикоагулянтной терапии на выживаемость со статистически значимым снижением смертности в одном исследовании [99] и незначимым снижением — в другом [41]. Экстраполяция

этих данных, собранных с 1983–1998 [83], 1973–2005 [84] и 1985–2009 гг. [41], требует осторожности.

### Профилактика осложнений ВОВВ

В большинстве доступных исследований пациентов с портальной гипертензией лечили в соответствии с рекомендациями при циррозе. Гемодинамические данные у животных с надпеченочной портальной гипертензией [109] и у больных с нецирротической портальной гипертензией [110] указывают на благоприятный эффект неселективных β-адреноблокаторов на гемодинамику внутренних органов. Теоретические отрицательные эффекты неселективных β-блокаторов у пациентов с расширением тромбоза (усиление боли в животе и ишемии кишечника) никогда не были доказаны.

Согласно результатам многофакторного анализа, β-адреноблокаторы уменьшают риск кровотечения у пациентов с крупными варикозными расширениями вен [42] и улучшают выживаемость пациентов с хронической обструкцией воротной и брыжеечной вен [99]. Склеротерапия снижает частоту кровотечений у ранее не леченных пациентов. По данным короткого рандомизированного контролируемого исследования у детей, эндоскопическое лигирование варикозно расширенных вен латексным кольцом более эффективно, чем склеротерапия [111]. У детей сочетание лигирования и склеротерапии предоставляет пограничное преимущество во сравнении с лигированием латексным кольцом или склеротерапией отдельно. У взрослых, по итогам 2-летнего наблюдения, различий в частоте повторных кровотечений между пациентами, получавшими пропранолол, и пациентами, которых провели лигирование латексным кольцом, при нецирротической портальной гипертензии (большая часть из них с ВОВВ) не отмечалось [112]. В более позднем исследовании ни один из пациентов не получал антикоагулянтной терапии. Частота повторного кровотечения за 2 года составила 20 %.

У отдельных пациентов низкие смертность и частота повторных кровотечений наблюдались при хирургическом портосистемном шунтировании с использованием верхней брыжеечной или селезеночной вены [113]. Однако доля пациентов, у которых такое шунтирование возможно и оправданно, остается неясной. Данные о ТВПШ у пациентов без цирроза или рака до сих пор сильно ограничены. Введение стентов с покрытием при ТВПШ, по-видимому, оправданно, когда видна внутривенная часть воротной вены, но результаты есть только за короткий период наблюдения (в среднем 18 мес.) [114]. Энцефалопатия развивается с такой же частотой, как и у пациентов с циррозом.

У детей с проходимыми верхней брыжеечной и левой воротной венами можно создать шунт между этими двумя венами (так называемый рекс-шунт). Доступность и длительная проходимость вен должны быть высокими. Это эффективно предупреждает кровотечения из ЖКТ. Отмечалось улучшение когнитивного статуса и уровня факторов свертывания [115, 116]. Но сообщений о применении рекс-шунта у взрослых нет.

Специфическое лечение показано только пациентам с клиническими проявлениями портальной холангиопатии

[100]. Желчнокаменную болезнь следует лечить эндоскопически. Риск эндобилиарных вмешательств в развитии массивной гемобилии при разрыве варикозно-расширенных вен желчных протоков. Стриктуры желчных протоков, вызывающие желтуху, или желчнокаменную болезнь также можно лечить эндоскопически с повторным стентированием. Если верхняя брыжеечная или селезеночная вена проходима, можно создать хирургический шунт. Имеются многочисленные сообщения об успешном ТВПШ; эту процедуру также можно провести, хотя результаты более нескольких месяцев наблюдения отсутствуют [114, 117].

### Общий исход

Общий исход у пациентов с внепеченочным ТВВ относительно хороший, если не развивается цирроз или злокачественное новообразование. Наблюдения в больших когортах, охватывающие более 20 лет, показали 5-летнюю выживаемость выше 70 % [40–42, 76, 99]. Данных о сравнении выживаемости с населением в целом нет.

### Рекомендации

1. Диагноз ВОВВ следует предположить у любого пациента, поступающего с признаками портальной гипертензии, гиперспленизма, болью в животе или заболеванием желчных путей (**A1**).
2. Скрининг на ВОВВ имеет смысл у пациентов с МПЗ и антифосфолипидным синдромом (**B2**).
3. Допплеровское исследование — метод выбора при диагностике ВОВВ. Для подтверждения результата и оценки протяженности обструкции применяется КТ (**A1**).
4. Необходимо исключить сопутствующий цирроз или облитерирующую портальную венопатию, если биохимические показатели печени превышают норму, присутствует причина хронического поражения печени, изменена форма печени или результаты эластометрии отличаются от нормы (**C1**).
5. У пациентов со стойким холестазом или нарушениями со стороны желчных путей, которые могут указывать на портальную билиопатию, следует провести МРТ-холангиографию (**B2**).
6. Портальную гипертензию лечат в соответствии с рекомендациями, разработанными для цирроза (**B1**).
7. После проведения профилактики кровотечения из ЖКТ:
  - а) лечат сопутствующие протромботические состояния в соответствии с рекомендациями (**B1**);
  - б) у пациентов с тяжелым протромботическим состоянием, или признаками ишемии кишечника в анамнезе, или рецидивирующим тромбозом имеет смысл постоянная антикоагулянтная терапия (**B2**);
  - в) длительная антикоагулянтная терапия показана при сопутствующих МПЗ (**B1**).

### Идиопатическая нецирротическая портальная гипертензия

#### Введение

Нецирротической внутривенечной портальной гипертензией сопровождаются многие заболевания, в т. ч. инфилтративные процессы, злокачественные новообразования сосудов, шистосомоз, врожденный фиброз печени, саркоидоз [118]. Диагноз идиопатической нецирротической портальной гипертензии (ИНЦПГ) можно ставить, если исключены все эти заболевания и не выявлено никакого явного поражения печени (табл. 3). Номенклатура этого состояния не определена; его называли гепатопортальным склерозом, нецирротическим портальным фиброзом, идиопатической портальной гипертензией, неполным септальным циррозом, узловой регенеративной гиперплазией [119]. Между тем очень важно принять решение о каком-то одном названии. Поскольку настоящее руководство посвящено заболеваниям сосудов печени, мы ограничим наши рекомендации ИНЦПГ, которая, как полагают, вызвана главным образом обструкцией сосудов паренхимы, в то время как другие формы нецирротической внутривенечной портальной гипертензии связаны с большой группой определенных болезней печени и предположительно имеют в меньшей степени сосудистую этиологию [118]. Основными потенциальными причина-

ми облитерации воротной вены являются тромбофилия, иммунные заболевания, прием специфических препаратов (например, азатиоприна, диданозина) и инфекции (например, ВИЧ-инфекция) [120, 121]. В западных странах у пациентов с ИНЦПГ в 40 % случаев преобладают тромбофилические нарушения [120].

#### Клиническая картина

Клиническая картина зависит от характера нарушений и специальности врача, который ставит диагноз (гепатолог, гематолог). В крупных исследованиях, проведенных в Индии, большая часть пациентов поступала с кровотечением из ЖКТ, связанным с портальной гипертензией. Чаще всего оно вызвано варикозным расширением вен пищевода, реже имеет место варикозное расширение вен желудка и гастропатия, вызванная портальной гипертензией. Нередко (чаще, чем при других причинах портальной гипертензии, например циррозе или ТВВ) у пациентов с ИНЦПГ наблюдается увеличение селезенки [120, 122]. При первичной постановке диагноза биохимические показатели печени у большинства пациентов не изменены [120–122]. Изменения обнаруживают лишь у отдельных пациентов, и они в основном связаны с сопутствующими заболеваниями. Наличие асцита может указывать на низкую выживаемость [121]. О печеночной энцефалопатии сообщается редко, но она может возникать при массивном портосистемном шунтировании [123].

**Таблица 3. Диагностические критерии идиопатической нецирротической портальной гипертензии<sup>a</sup>**

1. Клинические признаки портальной гипертензии (любой из следующих <sup>b</sup> )
Спленомегалия/гиперспленизм
Варикозное расширение вен пищевода
Асцит (не связанный со злокачественными новообразованиями)
Минимальное повышение градиента печеночного венозного давления
Порталовенозные коллатерали
2. Исключение цирроза при биопсии печени
3. Исключение хронических заболеваний печени, вызывающих цирроз или нецирротическую портальную гипертензию <sup>c</sup>
Хронический вирусный гепатит В или С
Неалкогольный стеатогепатит и алкогольный стеатогепатит
Аутоиммунный гепатит
Наследственные гемохроматозы
Болезнь Вильсона
Первичный билиарный цирроз
4. Исключение состояний, вызывающих нецирротическую портальную гипертензию
Врожденный фиброз печени
Саркоидоз
Шистосомоз
5. Проприодимость воротной и печеночной вен (доплеровское исследование или КТ)

<sup>a</sup> Для постановки диагноза ИНЦПГ должны соблюдаться все критерии.

<sup>b</sup> Спленомегалия должна сопровождаться другими признаками портальной гипертензии, чтобы отвечать этому критерию.

<sup>c</sup> Нужно исключить хроническое поражение печени, поскольку стадия тяжелого фиброза может быть недооценена при биопсии печени.

#### Диагностика

Диагностика ИНЦПГ — непростая задача, т. к. не существует единого теста, который можно было бы считать «золотым стандартом». При лучевом исследовании пациентам с ИНЦПГ часто ошибочно ставят цирроз, поскольку при УЗИ брюшной полости поверхность печени выглядит узловой, а стенки воротной вены утолщены, и все это сочетается с портальной гипертензией [120, 121]. Неинвазивным признаком, позволяющим поставить верный диагноз ИНЦПГ, может стать низкая плотность печени при ультразвуковой эластографии (< 12 кПа) [108, 124]. В недавнем исследовании продемонстрированы возможности метаболомического анализа как инструмента диагностики ИНЦПГ [125].

Для исключения тяжелого фиброза или цирроза при диагностике ИНЦПГ обязательно проводят гистологическое исследование печени. При макроскопическом осмотре препарата часто бывают видны организованные тромбы в крупных ветвях воротной вены, узловатость поверхности печени и изменение ее формы [126]. В прошлом ИНЦПГ классифицировали морфологически на четыре категории: идиопатическая портальная гипертензия (эквивалент гепатопортального склероза или нецирротического портального фиброза), узловая регенеративная гиперплазия, частичная узловая регенеративная гиперплазия и неполный септальный цирроз [119]. Но поскольку все эти состояния имеют общие гистопатологические характеристики (облитеративное поражение сосудов), было предложено рассматривать ИНЦПГ как отдельное заболевание с раз-



личными патологическими аспектами, нежели как клинико-патологически различные заболевания [118]. Наиболее частые гистологические признаки, наблюдаемые у пациентов с ИНЦПГ, — фибросклероз, узловая регенерация, расширение синусоидов, наличие парапортальных шунтирующих сосудов и перисинусоидальный фиброз [120, 121, 127]. Фибросклероз в целом считается первичным поражением, приводящим впоследствии к внутрипеченочным гемодинамическим изменениям [128]. Облитерация воротных венул может приводить к нарушению внутрипеченочной циркуляции и в дальнейшем к ремоделированию паренхимы (узловая регенерация). Чтобы продемонстрировать наличие этих изменений, необходимы большие образцы ткани печени, содержащие достаточное количество портальных трактов (трансюгулярные образцы часто очень малы). Тем не менее и образец достаточного размера может показать нормальную гистологическую картину у пациентов с ИНЦПГ.

### Естественное течение

Смертность от кровотечения из варикозно расширенных вен при ИНЦПГ значительно ниже, чем у пациентов с циррозом, по-видимому, за счет сохранной функции печени [118]. По сравнению с пациентами с циррозом при ИНЦПГ, по сообщениям, чаще развивается ТВВ [120, 121, 129]. Рано начатая антикоагулянтная терапия приводит к реканализации у 54 % больных [129]. У меньшей части пациентов со временем развивается печеночная недостаточность, при которой может даже потребоваться трансплантация печени [121, 123]. Плохой исход может быть вызван предрасполагающим фактором или дополнительной причиной поражения печени [120]. Нарушение функции печени и асцит у этих пациентов, возможно, объясняется снижением портального кровотока и, следовательно, атрофией прилежащей печеночной паренхимы. Несмотря на низкую смертность, связанную с поражением печени, общая выживаемость больных ИНЦПГ ниже, чем принято считать. Это обусловлено высокой смертностью от связанных с ИНЦПГ заболеваний [121].

### Лечение

#### Лечение и профилактика кровотечения из варикозно расширенных вен пищевода и желудка

Данных о лечении и профилактике кровотечения из варикозно расширенных вен и ИНЦПГ немного [118]. Показано, что при остром кровотечении из варикозно расширенных вен у 95 % пациентов с ИНЦПГ эффективна эндоскопическая терапия [130]. Но опубликованных данных об эндоскопическом лигировании латексным кольцом у этих пациентов нет. Однако, учитывая преимущество лигирования у пациентов с циррозом или ВОВВ, применение этого метода предпочтительно и у пациентов с ИНЦПГ и варикозным расширением вен. При неконтролируемом кровотечении имеет смысл применить ТВПШ. Несмотря на публикации из Индии по экстренному хирургическому шунтированию, в настоящее время предпочтение отдается ТВПШ как менее инвазивной процедуре. Осложнения портосистемного шунтирования, в частности печеночная

энцефалопатия, редки, т. к. у большинства пациентов сохранена функция печени [121]. Показано, что эндоскопическая терапия снижает риск повторного кровотечения из варикозно расширенных вен у больных ИНЦПГ [131]. Данные об эффективности неселективных  $\beta$ -блокаторов при ИНЦПГ отсутствуют, но с учетом хороших результатов профилактики кровотечений при циррозе мы рекомендуем применять эти средства и при ИНЦПГ.

### Антикоагулянты

Антикоагулянтная терапия была предложена несколькими специалистами для предупреждения прогрессирования болезни и поддержания просвета воротной вены [120, 132]. Однако, учитывая тот факт, что кровотечение из ЖКТ является основным осложнением, а роль тромбофилии в патогенезе неясна, этот метод признается не всеми специалистами и не может быть рекомендован во всех случаях. Антикоагулянтная терапия может рассматриваться только у пациентов с ИНЦПГ и четко выраженным протромботическим состоянием или у пациентов, у которых развился ТВВ.

### Роль трансплантации печени

Трансплантация печени при ИНЦПГ описана в нескольких публикациях [120, 121, 123]. Показаниями для нее служат не поддающиеся лечению осложнения портальной гипертензии и прогрессирующая печеночная недостаточность.

### Рекомендации

1. Предполагать ИНЦПГ следует у любого пациента с портальной гипертензией, особенно если нет других причин для поражения печени (**B1**).
2. Диагноз ИНЦПГ требует исключения цирроза и других причин нецирротической портальной гипертензии (**B1**).
3. Диагностика ИНЦПГ требует проведения биопсии печени (**A1**).
4. Портальную гипертензию лечат в соответствии с рекомендациями, разработанными для цирроза (**B1**).
5. Как минимум 1 раз в полгода нужно проводить скрининг на ТВВ (**B1**).
6. О трансплантации печени при ИНЦПГ следует думать, если развилась печеночная недостаточность или не поддающиеся лечению осложнения портальной гипертензии (**B1**).

### Мальформации сосудов печени при наследственной геморрагической телеангиэктазии

#### Определение

Наследственная геморрагическая телеангиэктазия (НГТ), или болезнь Ослера—Вебера—Рендю, — наследственное

заболевание с аутосомно-доминантным типом наследования, характеризующееся многочисленными телеангиэктазиями на коже, слизистых оболочках и внутренних органах. Встречается оно у 1–2 на 10 000 человек [133]. Клиническая картина НГТ сильно различается в зависимости от количества, типа и локализации телеангиэктазий или более крупных сосудистых мальформаций (СМ). Клинические критерии диагноза НГТ (критерии Кюрасао) были установлены экспертной комиссией (табл. 4): диагноз НГТ считается подтвержденным при наличии 3 критериев, вероятным — 2 критериев и маловероятным — при наличии 1 критерия или их отсутствии [134]. У большинства пациентов имеются мутации в одном из двух генов, связанных с заболеванием: гене, кодирующем белок *эндоглин* (*ENG*, расположен на хромосоме 9, НГТ 1-го типа), или гене, кодирующем *активин-рецептор-подобный белок 1* (*ACVRL1*, расположен на хромосоме 12, НГТ 2-го типа). Оба они задействованы в пути трансформирующего фактора роста  $\beta$ . Мутации в гене *SMAD4* могут вызвать редкий синдром, сочетающий ювенильный полипоз и НГТ; недавно были найдены дополнительные гены на хромосомах 5 и 7 [133]. Генетическое тестирование доступно в клиниках.

### Мальформации сосудов печени при НГТ

СМ печени обнаруживаются у 44–74 % пациентов с НГТ [135, 136], что предполагает распространенность среди населения в целом (без НГТ) в пределах 1:7000 и 1:12 500. Распространенность СМ печени во многом зависит от генотипа НГТ: при НГТ 2-го типа СМ встречаются чаще, чем при НГТ 1-го типа [137, 138]. Пенетрантность большинства клинических признаков НГТ зависит от возраста пациента: средний возраст пациентов с СМ печени — 52 года [139]. Ранее полученные данные показывают сильное и

существенное преобладание СМ печени у женщин с НГТ, как симптоматической, так и бессимптомной; соотношение мужчин и женщин колеблется от 1:2 до 1:4,5, таким образом, появление НГТ в печени, по-видимому, зависит и от пола [135, 137].

### Патогенез

СМ печени при НГТ имеют диффузный характер и постоянно растут — от мелких телеангиэктазий до крупных артериовенозных образований; у 21 % пациентов СМ печени выросли в размере и сделались более сложными за период наблюдения с медианой 44 мес. [135].

Три различных и часто пересекающихся типа внутрипеченочного шунтирования (печеночная артерия в воротную вену, печеночная артерия в печеночную вену и/или воротная вена в печеночную вену) могут вести к разным, но, возможно, сосуществующим клиническим проявлениям: сердечной недостаточности с высоким сердечным выбросом (СНВВ), портальной гипертензии, энцефалопатии, ишемии желчных путей, ишемии кишечника — последние два вызваны сбросом крови через артериовенозный шунт. Нарушения кровоснабжения могут также приводить к регенеративной активности гепатоцитов — ограниченной или диффузной, что, в свою очередь, ведет к формированию очаговой узловой гиперплазии, которая встречается у пациентов с НГТ в 100 раз чаще, чем среди населения в целом, или к узловой регенеративной гиперплазии [140–143].

### Клиническая картина

По данным популяционных исследований, только у 8 % пациентов с СМ печени имеются симптомы [136, 139].

**Таблица 4. Диагностические критерии НГТ. Стадирование СМ печени по данным доплерографического исследования**

НГТ: клинические критерии Кюрасао	Описание
Носовое кровотечение	Спонтанное и рецидивирующее
Телеангиэктазии	Множественные, в характерных местах: губы, полость рта, пальцы, нос
Поражение внутренних органов	Телеангиэктазии органов пищеварения, легких, печени, головного и спинного мозга. Артериовенозные мальформации
Семейный анамнез	НГТ, отвечающая этим критериям, у родственников первой степени
СМ печени при НГТ: стадирование по данным доплерографического исследования	
0+	<ul style="list-style-type: none"> <li>Диаметр печеночной артерии &gt; 5 &lt; 6 мм и/или</li> <li>Максимальная скорость кровотока &gt; 80 см/с и/или</li> <li>Индекс периферического сопротивления &lt; 0,55 и/или</li> <li>Периферическая гиперваскуляризация печени</li> </ul>
1	<ul style="list-style-type: none"> <li>Расширение печеночной артерии только вне печени &gt; 6 мм и</li> <li>Максимальная скорость кровотока &gt; 80 см/с и/или</li> <li>Индекс периферического сопротивления &lt; 0,55</li> </ul>
2	<ul style="list-style-type: none"> <li>Расширение печеночной артерии как вне-, так и внутри печени, максимальная скорость кровотока &gt; 80 см/с</li> <li>Возможно, связано с умеренным изменением кровотока в печеночной и/или воротной вене</li> </ul>
3	<ul style="list-style-type: none"> <li>Комплексные изменения в печеночной артерии и ее ветвях с заметными изменениями кровотока</li> <li>Изменение кровотока в печеночной и/или воротной вене</li> </ul>
4	<p>Декомпенсация артериовенозного шунта с:</p> <ul style="list-style-type: none"> <li>расширением печеночной и/или воротной вены</li> <li>в обеих артериях и венах</li> </ul>

Недавнее когортное исследование с медианой периода наблюдения 44 мес. показало, что заболеваемость и смертность при СМ печени составляет 25 и 5 % соответственно, а частота осложнений и смерти — 3,6 и 1,1 случая на 100 человеко-лет соответственно. Клинический исход СМ печени коррелирует с их тяжестью [135].

Среди осложнений, связанных с НГТ, преобладает СНВВ [142, 143], но осложнения портальной гипертензии встречаются с частотой, сравнимой с таковой СНВВ (1,4 и 1,2 на 100 человеко-лет соответственно); на СНВВ и осложнения портальной гипертензии приходится примерно по  $1/2$  смертей, связанных с СМ печени. У пациентов с хронической перегрузкой сердца вследствие СМ печени фибрилляция предсердий наблюдается с частотой 1,6 случая на 100 человеко-лет. Это позволяет предположить, что этот вид аритмии при СМ печени — неслучайное совпадение, и требует особого внимания [135].

Портальная гипертензия, вызванная артериопортальными шунтами, может проявляться тяжелыми рецидивирующими кровотечениями из варикозно расширенных вен; однако и серии клинических случаев, и когортные исследования показывают, что кровотечение из ЖКТ у пациентов с СМ печени были чаще связаны с кровотечением из телеангиэктазий на органах ЖКТ, чем с варикозным расширением вен [135, 140].

Безжелтушный холестаз наблюдается у  $1/3$  всех больных СМ печени [135]; степень его обычно коррелирует с тяжестью СМ.

Намного более редким проявлением СМ печени при НГТ служит энцефалопатия, брюшная жаба или ишемическая холангиопатия с риском некроза печени [135, 140, 142–145].

### Диагностика

Рекомендуется проводить скрининг на СМ печени с помощью доплеровского исследования у пациентов без симптомов с предполагаемыми или установленными НГТ, поскольку точный диагноз может прояснить ситуацию и улучшить последующее лечение [142, 143].

Диагностика вовлечения печени в НГТ требует лабораторной оценки и использования чувствительных лучевых методов, таких как доплеровское исследование или КТ брюшной полости [136, 139]. Доплеровское исследование предлагается в качестве метода первой линии для диагностики СМ печени с учетом его безопасности, хорошей переносимости, низкой стоимости и точности в выявлении СМ печени [139, 146], а также хорошей воспроизводимости результатов при проведении исследования разными специалистами [147]. Более того, доплеровское исследование — единственная лучевая технология, позволяющая стадировать СМ печени по тяжести (от 0,5 до 4; см. табл. 4), которая коррелирует с клиническим исходом и позволяет разработать индивидуальный подход к лечению и наблюдению за пациентом [135].

Эхокардиографическое исследование функции и морфологии сердца, в особенности индекса риска осложнений и систолического давления в легочной артерии, представляет неинвазивную возможность оценить влияние СМ печени на гемодинамику [148].

Дальнейшая диагностика (эндоскопическое исследование ЖКТ, КТ, МРТ, ангиография, катетеризация сердца, измерение давления в воротной вене с определением градиента печеночного венозного давления — по отдельности или в сочетании) может требоваться либо при наличии очаговых повреждений печени, либо при тяжелых СМ и их влиянии на гемодинамику.

Характеристика объемных образований печени на фоне НГТ может быть сделана неинвазивно путем оценки эпидемиологических (а именно: высокая частота очаговой узловой гиперплазии при НГТ), клинических и лабораторных данных (включая серологические маркеры опухолей, гепатита В и С), а также путем лучевой диагностики (как минимум два исследования: доплеровское, МРТ или КТ — должны показывать подозрительные результаты). Биопсия печени, таким образом, необязательна и должна считаться рискованным методом у любого пациента с доказанными или предполагаемыми НГТ, учитывая высокую распространенность СМ печени при НГТ [142, 143].

Диффузные СМ печени встречаются только при НГТ, и их наличие должно подтолкнуть к поиску диагностических критериев НГТ. С СМ печени могут быть связаны другие, намного более редкие синдромы, например синдром Клиппеля—Треноне. Множественные очаги узловой гиперплазии или, в меньшей степени, гиперваскулярные метастазы могут вызывать увеличение печеночной артерии. Поставить правильный диагноз помогает сочетание анамнеза, клинических и лучевых данных при отсутствии других критериев НГТ.

### Лечение

В настоящее время при бессимптомных СМ печени лечение не рекомендуется. Однако пациентам с симптоматическими СМ необходимо интенсивное лечение либо в связи с СНВВ (ограничение соли, диуретики,  $\beta$ -блокаторы, дигоксин, ингибиторы ангиотензинпревращающего фермента, антиаритмические средства, кардиоверсия или радиочастотная катетерная деструкция), либо при осложнениях портальной гипертензии и энцефалопатии (как рекомендовано при циррозе), либо при холангите (антибиотики) [142, 143]. Для таких пациентов важно и поддерживающее лечение в виде переливаний крови или назначения препаратов железа при анемии и закрытия источника кровотечения (носового или кровотечения из ЖКТ) в случае активного кровотечения.

Следует отметить, что при осложненных СМ печени 63 % пациентов демонстрируют полный ответ на терапию, а еще 21 % — частичный [135]. Такая высокая частота ответа доказывает важность интенсивного подхода при симптоматических СМ печени и осторожного подхода к большим лечебным мероприятиям.

У пациентов, которые не отвечают на исходную интенсивную терапию, имеют смысл инвазивные методы, включая трансартериальную эмболизацию СМ печени или ОТП. В литературе существует ограниченное количество данных, позволяющих предположить, что ответ на интенсивное лечение следует оценивать в пределах 6–12 мес. [135].

Периферическая поэтапная эмболизация СМ печени — по-видимому, наиболее эффективный метод трансартериального лечения, которое можно повторять [149].

## Клинические рекомендации

Основным показанием у этих пациентов была СНВВ. Однако значительная заболеваемость и 10 % смертельных осложнений наряду с паллиативной ролью этой процедуры предполагают осторожность в ее использовании: ее можно предложить только при тяжелых симптоматических СМ, когда трансплантация не показана [142, 143].

ОТП — единственный радикальный метод излечения СМ печени при НГТ, показанный при ишемическом некрозе желчных путей, не поддающейся лечению СНВВ и осложненной портальной гипертензии [142, 143]. Послеоперационная смертность при ОТП при НГТ составляет 7–10 %; долгосрочная выживаемость при этом колеблется от 82 до 92 % [144, 145].

При обследовании пациентов с НГТ перед ОТП обязательно проводят катетеризацию правых отделов сердца для исключения тяжелой легочной гипертензии: ОТП может быть выполнена только при легочном сосудистом сопротивлении менее  $240 \text{ дин} \cdot \text{с} \cdot \text{см}^{-5}$  [142].

Показано, что ингибитор ангиогенеза бевацизумаб снижал индекс риска заболеваний сердца у 24 пациентов с тяжелыми СМ и высоким сердечным выбросом, с полным и частичным ответом в 12 и 70 % случаев соответственно [150]. Однако, прежде чем использовать бевацизумаб, необходимо тщательно взвесить важнейшие моменты, в частности его непредсказуемую эффективность и значительную токсичность, реваскуляризацию после отмены и проблемы, связанные с ангиогенез-зависимыми феноменами, такими как заживление раны и анастомозов, что может иметь большое значение для пациентов, которым требуется экстренная ОТП.

Подгруппе пациентов с тяжелыми СМ печени (IV стадии) и высоким риском плохого исхода может быть показано профилактическое лечение. В случае перегрузки сердца для предотвращения его перестройки можно использовать ингибиторы ангиотензинпревращающего фермента или карведилол; при портальной гипертензии можно предложить  $\beta$ -блокаторы для профилактики кровотечения из ЖКТ — из варикозно расширенных вен или телеангиэктазий [135].

### Рекомендации

1. Наследственные геморрагические телеангиэктазии следует предположить у пациентов с диффузными СМ печени с осложнениями или без (**A2**).
2. Обследование при СМ печени необходимо:
  - пациентам с НГТ с признаками осложнений СМ печени (СНВВ, асцит, кровотечение из ЖКТ, холангит, энцефалопатия и брюшная жаба) (**A1**);
  - всем пациентам с риском НГТ, поскольку диагноз СМ печени и определение стадии дают преимущества в виде правильного лечения и наблюдения (**A2**).
3. Допплеровское исследование — идеальный лучевой метод первой линии для диагностики и стадирования СМ печени. В отсутствие возможности провести доплеровское исследование подходящей альтернативой для диагностики симптоматических СМ печени будет мультифазная КТ (**A1**).

4. Эхокардиографическое исследование показано пациентам с СМ печени, особенно тяжелыми (III–IV стадия), при первом обращении и дальнейшем наблюдении, чтобы отследить их влияние на гемодинамику (**B2**).
5. Биопсия печени:
  - а) не требуется при СМ печени, связанных с НГТ (**A1**);
  - б) при необходимости биопсии по другим причинам у пациента с диагностированным или предполагаемым НГТ нужно учитывать риск более сильного кровотечения при чрескожном транскапсулярном доступе (**A1**).
6. У пациента с НГТ и объемными образованиями печени в первую очередь следует обсудить очаговую узловую гиперплазию и использовать неинвазивные лучевые методы с контрастированием для подтверждения диагноза (**B1**).
7. Прежде чем принимать какое-либо решение относительно лечения СМ печени, и особенно ОТП, полезно проконсультироваться с опытными специалистами по НГТ (**A1**).
8. Инвазивные виды лечения печени следует рассматривать только у больных НГТ, которым не помогла интенсивная медикаментозная терапия. Перед инвазивной терапией показана консультация кардиолога для обследования и лечения СНВВ (**B1**).
9. Трансартериальную эмболизацию при СМ печени следует рассматривать как паллиативную, временную и рискованную процедуру, которую можно провести у пациентов с СНВВ или брюшной жабой, которым не показана ОТП. Холангиопатию следует считать противопоказанием к трансартериальной эмболизации (**B2**).
10. ОТП необходимо рассматривать как единственный радикальный метод лечения при СМ печени при не поддающимся лечению СНВВ или портальной гипертензии и, в экстренном порядке, при ишемическом некрозе желчных путей (**B1**).

### Синдром обструкции синусоидов — веноокклюзивная болезнь печени

Синдром обструкции синусоидов (СОС), ранее называвшийся веноокклюзивной болезнью, морфологически характеризуется нарушением целостности стенок синусоидов. Сначала поврежденный эндотелий синусоидов отслаивается от стенок (обнажение эндотелия), происходит эмболизация клетками, они «сползают» в центральные зоны печеночных долек, в дальнейшем возникает застойная синусоидальная обструкция, препятствующая кровотоку. В зависимости от уровня обструкции возникает центрлобулярный некроз различной степени. СОС также может проявляться одним и более других повреждений печени, таких как центрлобулярный перисинусоидальный фиброз, эндовенулярный фиброз, пелиоз и узловая регенеративная гиперплазия.

СОС — известное осложнение высокодозной химиотерапии, применяемой при трансплантации гемопоэтических стволовых клеток (ТГСК). Этот синдром может также вызываться большим количеством различных препаратов и токсинов, включая некоторые цитостатики,



используемые при адьювантной или неоадьювантной химиотерапии солидных опухолей; иммунодепрессанты, применяемые при трансплантации органов и воспалительных заболеваниях кишечника. Кроме того, СОС может развиваться при облучении всего тела или области печени и при переливании тромбоцитной массы неподходящей группы (табл. 5). В этих условиях СОС может вызывать значительную заболеваемость и смертность [54, 151]. Патогенез СОС до конца не установлен. Важным событием на этом пути стали моделирующие исследования у крыс, которым давали монокроталин (алкалоид пирролизидина); эти эксперименты помогли лучше понять патогенез СОС как на морфологическом, так и биохимическом уровне [152].

### Частота

Многие исследования были основаны на критериях, специфичность и чувствительность которых сильно варьировали в зависимости от контекста. Частота СОС во многом определяется факторами риска у пациента, режимом лечения, количеством циклов химиотерапии, различиями в клинических и гистологических диагностических критериях.

В настоящее время частота СОС при ТГСК снизилась с 50 [153] до 14 % [154]; аналогичные показатели наблюдаются при трансплантации солидных органов. Снижение частоты СОС приписывают развитию профилактических мер, избеганию режимов с циклофосфамидом и снижению дозы облучения тела при ТГСК, а также уменьшению использования азатиоприна при трансплантации солидных органов. Однако вызывать СОС могут и другие препараты и условия (см. табл. 5). В этих случаях частота известна в меньшей степени.

**Таблица 5. Основные причины синдрома обструкции синусоидов**

• Актиномицин D
• Азатиоприн
• Бусульфан
• Кармустин
• Цитозина арабинозид
• Циклофосфамид
• Дакарбазин
• Гемтузумаб озогомицин
• Мелфалан
• Меркаптопурин
• Митоцин
• Оксалиплатин
• Алкалоиды пиррозолидона
• Уретан
• Тербинафин
• Традиционные лекарственные средства из трав
• 6-меркаптопурин
• 6-тиогуанин
• Состояние после трансплантации костного мозга
• Облучение всего тела
• Облучение области печени (высокие дозы)
• Переливание тромбоцитной массы неподходящей группы крови

### Клиническая картина и исход

Типичная клиническая картина включает набор массы тела из-за задержки жидкости с асцитом или без, гепатомегалию и болезненность печени при пальпации, желтуху [155]. В то же время клиническая картина может различаться от полного отсутствия симптомов до признаков портальной гипертензии и тяжелого нарушения функций органов, которое может привести к смерти.

При ТГСК СОС начинается в первые 20 дней при применении циклофосфамида и позднее — при других видах химиотерапии. По тяжести клинического течения СОС можно разделить на три формы: легкую (не требует лечения, проходит самостоятельно), умеренную (обратимое состояние, однако требующее лечения, особенно задержки жидкости) и тяжелую (состояние не улучшается через 100 дней, несмотря на лечение, может привести к смерти). Основные показатели плохого исхода (по большей части при СОС, вызванном циклофосфамидом) — это высокий билирубин и набор массы тела. Другие показатели — повышение активности аминотрансфераз, высокий градиент печеночного венозного давления, нарушение функции почек и полиорганная недостаточность. Смерть обычно наступает вследствие почечной, сердечно-легочной или печеночной недостаточности. Смертность за 100 дней составляет 9 % при легкой форме и почти 100 % при тяжелом СОС.

При химиотерапии оксалиплатином (используется для уменьшения размеров метастазов колоректального рака в печени перед их резекцией) СОС приводит к ухудшению видимости метастазов при лучевых исследованиях [155], усилению кровотечения при операции [156] и нарушению функции печени после операции или задержке регенерации печени [157, 158].

Временные рамки регрессии СОС и связанных нарушений (центролобулярный фиброз и узловая регенеративная гиперплазия) остаются неясными. СОС и узловая регенеративная гиперплазия сохранялись гистологически при 2-этапной гепатэктомии по поводу метастазов колоректального рака в печени (когда операции на печени проводятся с интервалом в 4–7 нед. без применения химиотерапии в этот период) [159], а также в ряде случаев, когда выполнялись повторные операции на печени по причине рецидивов с интервалом несколько месяцев. Портальная гипертензия (оценивалась по размеру селезенки) уменьшалась только через 1–3 года после завершения химиотерапии оксалиплатином [160]. Следует отметить, что в некоторых случаях наблюдалось сохранение или прогрессирование гистологических и клинических признаков портальной гипертензии.

Несмотря на, казалось бы, невинное начало при СОС могут возникать отсроченные осложнения. При «синдроме испорченного масла» портальная гипертензия возникла через 2,5 года после употребления масла; при применении азатиоприна или 6-тиогуанина поражение синусоидов сохранялось при биопсии и со временем проявлялось клинически.

### Диагностика

Отсутствие специфических клинических признаков или серологических диагностических инструментов делает

распознавание СОС затруднительным. Диагноз в основном опирается на высокий индекс клинического подозрения после исключения других причин, имитирующих подобное состояние (табл. 6). Это приводит к различной степени неточностям диагностики (почти у 20 % пациентов диагноз не может быть с уверенностью поставлен) и риску ошибок. Клинические признаки, позволяющие поставить диагноз СОС, официально описаны в критериях, разработанных в Сизтле и Балтиморе; их чувствительность и специфичность точно не определены, и применение при СОС различной этиологии не оценивалось. В зависимости от режима химиотерапии возможна отсрочка в развитии СОС после начала лечения; некоторые признаки могут отсутствовать.

Повышение уровня билирубина — чувствительный, но не специфичный маркер СОС. Предлагали другие маркеры, включая сывороточный проколлаген, ингибитор активатора плазминогена 1, количество тромбоцитов менее 167 000/мкл, высокий индекс отношения аспартатаминотрансферазы к числу тромбоцитов или высокую оценку по FIB-4, но все они пока независимо не валидировались [161].

Определенных признаков УЗИ для ранней диагностики СОС также не существует. Допплеровское исследование может выявить признаки портальной гипертензии и увеличение печени и селезенки [162–164]. Для диагностики СОС использовали обратный кровоток в воротной вене и монофазный кровоток в печеночной вене, но этим признакам недостает чувствительности [165]. Проведение КТ не рекомендовано из-за токсичности контрастирующих веществ. При МРТ можно увидеть печеночные вены и неравномерное усиление сигнала, соответствующее гистологически тяжелому СОС [166–168].

Большую помощь в подтверждении диагноза может оказать трансъюгулярная биопсия печени с измерением градиента давления заклинивания в венах печени [169, 170]. Независимо от причин патологические признаки СОС одинаковы [171]. В зависимости от уровня обструкции возникает центрлобулярный некроз различной степени. СОС может также проявляться центрлобулярным перисинусоидальным и эндовенулярным фиброзом, пелиозом и узловой регенеративной гиперплазией [172]. Кроме пелиоза, все эти поражения морфологически отличаются от изменений синусоидов, но, по-видимому, связаны с их тяжестью [169, 172] или представляют собой более позднее поражение. Окклюзия центрлобулярных вен возникает только у 50 % пациентов с легким и умеренным СОС, почти у 75 % пациентов с тяжелым СОС, развившимся после ТГСК [169], и примерно у 50 % больных СОС, вызванным оксалиплатином [156, 171, 172]. Именно поэтому на замену веноокклюзивной болезни был предложен термин СОС. Чрескожная биопсия часто противопоказана из-за тромбоцитопении, коагулопатии или асцита.

Несмотря на неравномерное распределение повреждений при СОС, данные биопсии печени, по сообщениям, влияли на выбор лечения примерно у 90 % пациентов [173, 174]. Сочетание биопсии и гемодинамической оценки помогает повысить общую чувствительность. Градиент печеночного венозного давления более 10 мм рт. ст. имеет чувствительность 52 % и специфичность 91 % с прогностической ценностью положительного ре-

**Таблица 6. Основные заболевания, с которыми дифференцируют синдром обструкции синусоидов**



зультата выше 85 % при диагностике СОС, вызванного ТГСК. Несмотря на успехи лучевых технологий, гистологическое исследование остается на сегодня оптимальным методом диагностики фиброза и узловой регенеративной гиперплазии. С позиции патолога диагноз узловой регенеративной гиперплазии может быть непросто и требовать окрашивания ретикулином.

### Профилактика и лечение

В профилактике СОС полезно выявление факторов риска [161, 175]. К ним относятся уже существующие болезни печени, эпизод СОС в анамнезе (и вызвавший его режим химиотерапии) и, в контексте лечения солидных опухолей (в частности, метастазов в печени колоректального рака), отклонение от нормы перед операцией активности  $\gamma$ -глутамилтрансферазы, возраст, женский пол, задержка индоцианина зеленого на 15 мин, количество циклов химиотерапии и короткие перерывы между окончанием химиотерапии и резекцией печени. С риском СОС также связаны полиморфизмы гена глутатион-S-трансферазы (кодирует ферменты, катализирующие распад химиотерапевтических средств) [176].

Снижение интенсивности высокодозной химиотерапии или выбор режимов с меньшим риском СОС нужно соотносить с возможным снижением противоопухолевого эффекта или появлением других осложнений.

В рандомизированном исследовании у детей после ТГСК преимущество в профилактике СОС продемонстрировал дефибротид (смесь одноцепочечных олигодезоксирибонуклеотидов, выделенных из ДНК слизистой кишечника свиней, со множеством противотромботических, фибринолитических и ангиогенных свойств) [177]. Метаанализ эффектов гепарина не выявил положительных результатов [178].

Показания к лечению СОС зависят от его клинической тяжести. На настоящее время достоверных данных, позволяющих дать рекомендации, не существует [179]. Лечение СОС основывается главным образом на поддерживающей терапии, борьбе с задержкой жидкости, сепсисом и органной недостаточностью. Хирургическое шунтирование, ТВПШ и трансплантация печени применялись в отдельных случаях как средство спасения. Необходимы дополнительные данные и проспективные исследования, чтобы с уверенностью определить ценность этих подходов при СОС. Трансплантация печени, однако, ограничена

сопутствующим злокачественным процессом, который сам по себе может быть противопоказанием, и должна предлагаться только пациентам с благоприятным онкологическим прогнозом или отсутствием онкологической этиологии.

### Рекомендации

1. Следует иметь в виду возможность СОС, когда поражение печени развивается у пациента, перенесшего ТГСК, химиотерапию по поводу рака или иммуносупрессивную терапию после пересадки солидных органов либо при воспалительных заболеваниях кишечника (**B1**).
2. СОС возможен у пациентов с набором массы тела (с асцитом или без), болезненной гепатомегалией и желтухой. Нужно исключить другие частые причины этих симптомов, такие как сепсис, другие виды лекарственной токсичности, реакцию «трансплантат против хозяина» (**C1**).
3. У пациентов, которые не отвечают клиническим критериям СОС или требуют исключения других заболеваний, используют трансъюгулярную биопсию печени и оценку гемодинамики (**C1**).
4. Необходимо регулярно контролировать факторы риска СОС (**B1**).
5. У пациентов, которым будут выполнять ТГСК, имеет смысл применять дефибридид для профилактики СОС (**B2**). Другие меры профилактики требуют дальнейшего изучения.
6. Для лечения осложнений развившегося СОС используют поддерживающую терапию (**B1**).

### Цирроз как протромботическое состояние. Обструкция воротной вены

#### Введение

Тромбоэмболические осложнения, ранее считавшиеся маловероятными при циррозе, в настоящее время документально зафиксированы [180, 181] не только в системе воротной вены, но и в нижних конечностях и в легких. Недавно у пациентов с циррозом было показано смещение равновесия в сторону повышенной свертываемости, по-видимому, за счет увеличения уровня фактора VIII (свертывающее действие) в сочетании со сниженным уровнем протеина С (противосвертывающее действие) [182]. Эти признаки часто встречаются при циррозе и могут объяснять повышенный риск тромбоэмболических осложнений. Эта новая концепция допускает лечение антикоагулянтами типа гепаринов или АВК при тромбозе у пациентов с циррозом, хотя ранее эти препараты считались противопоказанными.

#### Частота и распространенность ТБВ при циррозе

ТБВ — самое частое из тромботических осложнений цирроза; распространенность его колеблется от 2,1 до 23,3 %

(судя по опубликованным случаям касательно кандидатов на трансплантацию без ГЦР) [183]. Частота за год составила 7,4 и 11 % в двух когортных исследованиях соответственно [184, 185]. Среди населения в целом наличие цирроза связано с относительным риском 7,3 для развития ТБВ в отсутствие злокачественных новообразований [186].

### Клиническая картина

Тромбоз воротной вены у пациентов с циррозом обычно протекает бессимптомно и обнаруживается при очередном УЗИ. Однако бывает, что ТБВ диагностируется случайно при декомпенсации печени. Показано, что ТБВ независимо связан с повышенным риском кровотечения из варикозно расширенных вен, неудачей эндоскопической остановки кровотечения и повторными кровотечениями, что повышает 6-недельную смертность (36 % при ТБВ vs 16 % без него) [187–189]. Если тромб продолжается в верхнюю брыжеечную вену, повышается риск инфаркта кишечника и связанная с ним смертность [190]. Englesbe et al. показали повышение смертности у пациентов с циррозом и окклюзивным ТБВ, находящихся в списке на трансплантацию, независимо от вида трансплантата (отношение рисков 1,99) [191]. Более того, по данным всех опубликованных исследований, наличие ТБВ было связано со значительным повышением 1-месячной и 1-летней смертности после трансплантации печени по сравнению с пациентами без ТБВ [183]. Однако это увеличение смертности относилось только к полному ТБВ, что было также подтверждено исследованием регистрационных данных [191].

### Факторы риска

Возникновение патологического тромбоза определяется изменением физиологического равновесия, регулирующего динамику свертывания и противосвертывания, как одного из компонентов триады Вирхова. Патогенез ТБВ при циррозе, скорее всего, имеет многофакторный характер. В одном из исследований снижение скорости кровотока по воротной вене было связано с повышенным риском ТБВ [185]. Возможная роль тромбофилических генетических дефектов исследовалась в ряде когорт; выяснилось, что чаще всего изменения, обусловленные ТБВ, вызывает вариант гена протромбина *G20210A* [192, 193]. Более того, развитие ТБВ связано с более тяжелым поражением печени (класс С по Чайлду—Пью), осложнениями портальной гипертензии и эндоскопической склеротерапией варикозно расширенных вен пищевода в анамнезе [183].

### Диагностика

Диагноз ТБВ часто ставится при очередном УЗИ у пациентов без симптомов или при появлении признаков декомпенсации печени. Допплеровское исследование служит методом выбора; его чувствительность составляет около 90 % для полного ТБВ и 50 % — для частичного [183]. КТ и МРТ позволяют точнее выявить продление тромбоза в другие вены внутренних органов. Показано, что опухолевая

инфильтрация воротной вены связана с сопутствующим ГЦР, высоким уровнем сывороточного  $\alpha$ -фетопротеина, расширением воротной вены, увеличением тромба в артериальную фазу введения контраста при КТ либо при УЗИ с контрастом [194] или кровотоком артериального типа при доплеровском исследовании [195].

### Лечение

Недавнее рандомизированное контролируемое исследование показало, что лечение эноксапарином в дозе 4000 МЕ/сут в течение года способно полностью предотвратить развитие ТВВ без повышения риска кровотечений [196].

Возможна полная спонтанная реканализация воротной вены, особенно при частичном тромбозе [197, 198]. Между тем прогрессирование тромбоза было отмечено у 48–70 % пациентов через 2 года наблюдения [197, 199]. Данные об эффективности антикоагулянтной терапии для лечения ТВВ основаны на 5 когортных исследованиях [184, 199–202], включавших 163 пациентов (большинство с частичным ТВВ), получавших различные схемы НМГ или АВК. Частота восстановления проходимости колебалась от 55 до 75 % со средним интервалом 6 мес. Интервал времени между постановкой диагноза ТВВ и началом антикоагулянтной терапии менее 6 мес., по-видимому, является наиболее важным прогностическим фактором вероятности ответа на эту терапию [199]. При прекращении антикоагулянтной терапии вскоре после восстановления проходимости воротной вены рецидив тромбоза через несколько месяцев имел место почти в 38 % случаев [201]. Это наблюдение позволяет предположить, что продление антикоагулянтной терапии после восстановления проходимости воротной вены может предотвращать повторный тромбоз. Кровотечения отмечались у 9 (5 %) из 163 пациентов; в 3 случаях они коррелировали с портальной гипертензией. В кооперированном исследовании показана связь между числом тромбоцитов менее  $50 \times 10^9$ /л и риском кровотечения [201].

Для предотвращения кровотечения из варикозно расширенных вен до начала антикоагулянтной терапии можно использовать  $\beta$ -блокаторы или лигирование латексным кольцом. Показано, что при ТВВ оправданно ТВПШ, даже в ряде случаев с кавернозной трансформацией [117, 199, 203, 204]. Однако в большинстве случаев показанием к ТВПШ был не ТВВ как таковой, а осложнения портальной гипертензии. Таким образом, применимость ТВПШ для лечения ТВВ неизвестна. Тромботическая окклюзия внутрипеченочных ветвей воротной вены вынуждает прибегать к чрескожному подходу, с которым связано увеличение риска осложнений [205, 206]. В ожидании результатов рандомизированных контролируемых исследований каждое учреждение/центр должно выработать собственный алгоритм лечения ТВВ при циррозе на основе своего опыта, особенностей направления пациентов и т. д. При разработке такого алгоритма среди прочего нужно учитывать, является ли пациент кандидатом на трансплантацию печени, степень и протяженность окклюзии, сопутствующие состояния, анамнез и наличие осложнений портальной гипертензии.

### Рекомендации

1. Оценивать проходимость воротной вены необходимо у всех пациентов с циррозом среди кандидатов или потенциальных кандидатов на трансплантацию печени **(B2)**.
2. Протяженность ТВВ нужно определять с помощью КТ или МРТ **(A1)**.
3. У больных ГЦР исключают ТВВ, вызванный опухолевым прорастанием, с помощью УЗИ с контрастом, КТ, МРТ или биопсии тромба **(A1)**.
4. У пациентов с ТВВ и циррозом, возможно, имеет смысл скрининг на генетические тромбофилические состояния **(B2)**.
5. Антикоагулянтную терапию всегда начинают после проведения соответствующей профилактики кровотечения из ЖКТ **(A1)**.
6. Антикоагулянтную терапию в терапевтических дозах назначают как минимум на полгода **(B1)**.
7. Пациентам с тромбозом верхней брыжеечной вены с возможной ишемией кишечника в анамнезе и кандидатам на трансплантацию печени имеет смысл назначать пожизненную антикоагулянтную терапию **(C2)**.
8. Когда проходимость воротной вены при ТВВ восстановлена, антикоагулянтную терапию продолжают еще несколько месяцев или до трансплантации печени **(B2)**.
9. Кандидатов на трансплантацию печени с прогрессирующим ТВВ, не отвечающих на антикоагулянтную терапию, направляют на ТВПШ **(B2)**.

### Антикоагулянтная терапия у пациентов с поражением печени

#### Гепарины

#### Предпосылки

В руководстве по научно обоснованной клинической практике Американской коллегии пульмонологов [207] лечение острых тромбозомболических осложнений (включая тромбоз глубоких вен, тромбозомболию легочной артерии и ТВВО [брыжеечной, воротной и печеночной]) у пациентов без поражения печени рекомендуется начинать с парентерального введения антикоагулянтов. При этом НМГ или фондапаринукс предпочтительнее НФГ для в/в или п/к введения. Чтобы проявить свое действие, все эти антикоагулянты должны связаться с эндогенным антитромбином. НФГ после связывания с антитромбином нейтрализует как фактор Ха, так и тромбин, тогда как НМГ и фондапаринукс нейтрализуют главным образом фактор Ха [208]. НФГ вводится в основном в/в и требует лабораторного мониторинга активированного частичного тромбопластинного времени (АЧТВ). Терапевтический интервал НФГ должен в 1,5–2 раза превышать нормальное АЧТВ. Однако терапевтический интервал — не точный показатель, т. к. не подтвержден контролируемыми исследованиями, а также зависит от реагента и/или инструмента, используемого при тесте (не стандартизированы). Терапевтический интервал



АЧТВ 1,5–2,5 соответствует примерно 0,3–0,7 ЕД/мл анти-Ха. В то же время, как и с АЧТВ, оценка анти-Ха еще далека от стандартизации, поэтому определение терапевтического интервала анти-Ха также затруднительно. Из-за этих ограничений и прочих осложнений, связанных с НФГ (т. е. риск гепарин-индуцированной тромбоцитопении, остеопороза и т. д.), этот препарат постепенно вытесняется НМГ, несмотря на то что его действие можно легко обратить протамином сульфатом.

НМГ вводится п/к 1–2 раза в сутки в фиксированной дозе для тромбопрофилактики и в расчете на килограмм массы тела — в терапевтических целях. Лабораторный мониторинг в целом не требуется, но его рекомендуют проводить у пациентов с ожирением, почечной недостаточностью и беременностью [208]. Фондапаринукс вводят п/к 1 раз в сутки в фиксированной дозе без лабораторного мониторинга.

### Пациенты с поражением печени

Основное опасение при использовании гепаринов при циррозе — это снижение антитромбина, которое типично для пациентов с тяжелым циррозом. Ключевой вопрос: эффективны и безопасны ли фиксированные или рассчитанные по массе тела дозы НМГ при циррозе так же, как они эффективны и безопасны у пациентов без поражения печени? Прямое следствие этого вопроса — требуется ли лабораторный мониторинг при лечении цирроза НМГ для коррекции дозы. Опыта все еще недостаточно, он ограничен несколькими нерандомизированными исследованиями (обзор [209]) и исследованиями *in vitro* с использованием плазмы пациентов с циррозом, получавших НМГ [210–212]. Вкратце, нерандомизированные исследования показали, что НМГ в фиксированной профилактической дозе 4000 МЕ/сут п/к и без лабораторного мониторинга был эффективен и безопасен у больных ТВВ [209]. Исследования *in vitro* дали противоречивые результаты, которые можно описать следующим образом. Исследование анти-Ха не является методом выбора для измерения антикоагулянтного эффекта НМГ [210, 211]. Напротив, исследование выработки тромбина выглядит более подходящим для решения этой задачи, но оно доступно не в каждой лаборатории и требует оценки [212]. Наконец, плазма пациентов с циррозом, по-видимому, более восприимчива к антикоагулянтному эффекту, опосредованному НМГ, несмотря на то что у них низкий уровень антитромбина [212]. Единственное проведенное на сегодня рандомизированное исследование показывает, что НМГ в фиксированной профилактической дозе без лабораторного мониторинга эффективен и безопасен в предотвращении ТВВ у пациентов с циррозом [196].

### Антагонисты витамина К

#### Предпосылки

АВК — препараты выбора для профилактики инсульта и системной тромбоэмболии при фибрилляции предсердий у пациентов с механическими искусственными клапанами сердца и для лечения и/или профилактики тромбоэмболических осложнений после первого события у паци-

ентов без поражения печени. АВК — кумариноподобные препараты, которые нарушают карбоксилирование зависимых от витамина К факторов свертывания, тем самым снижая их активность. Из-за относительно узкого терапевтического окна АВК требуют строгого лабораторного мониторинга для коррекции дозы и удержания пациента в терапевтическом интервале [213]. Лучшее исследование — оценка протромбинового времени (ПВ) с представлением результатов в виде МНО. Если коротко, то МНО — это отношение ПВ у пациента и ПВ в норме, возведенное в степень международного индекса чувствительности (ISI):

$$\text{МНО} = \left( \frac{\text{ПВ}_{\text{пациента}}}{\text{ПВ}_{\text{норма}}} \right)^{\text{ISI}}$$

Международный индекс чувствительности указывается для каждого тромбопластина и/или коагулометра и представляет собой угол наклона соотношения ПВ, определяемого с помощью стандартного и рабочего тромбопластина и/или коагулометра плазмы здоровых людей и пациентов, стабилизированных на АВК [214]. По определению шкала МНО подходит только для пациентов, получающих АВК и не имеющих никакого другого дефекта коагуляции [214]; все другие виды использования требуют валидации и, возможно, модификации. Для удержания пациентов в терапевтическом интервале, соответствующем МНО 2,0–3,0 (цель — 2,5), выполняют коррекцию дозы АВК.

### Пациенты с поражением печени

Основной проблемой при использовании АВК при циррозе служит тот факт, что исходное ПВ часто удлинено. Это означает, что достижение терапевтического интервала требует, возможно, меньших доз АВК, таким образом пациенты с циррозом могут получать слишком низкую дозу. Этот вопрос не изучался в исследованиях, и на сегодня пациенты с циррозом лечат АВК в дозе с расчетом на МНО 2,0–3,0. Еще одно опасение, касающееся АВК при циррозе — это применение МНО как шкалы для выражения результатов ПВ. Как показано независимыми группами (обзор [215]), обычный МНО (здесь — МНО-АВК) не подходит для больных с циррозом и, следовательно, не может минимизировать разнообразие значений МНО, получаемых в лабораториях, использующих различные тромбопластины. Поэтому МНО-АВК, полученный в любой взятой лаборатории, может демонстрировать или нет реальный антикоагулянтный эффект, достигаемый специфической дозой. Альтернативой этой шкале может стать модифицированный МНО, пригодный для пациентов с циррозом (МНО-печень), который уже разработан [215], но не изучен ни на роль в оценке выживаемости больных с циррозом, ни на мониторинг больных с циррозом на АВК.

### Прямые антикоагулянты для приема внутрь

Это препараты, которые (в отличие от АВК) направлены на специфические активированные факторы, такие как тромбин (дабигатран) или фактор Ха (ривароксабан и апиксабан), без участия антитромбина или карбоксилирования. Прямые антикоагулянты для приема внутрь лицензированы для применения при фибрилляции предсердий и для лечения и/или профилактики тром-

боэмболических осложнений (обзор [216]). Пациентов с циррозом намеренно исключали из исследований III фазы (хотя теоретически эти препараты могут иметь некоторое преимущество перед гепаринами и АВК), и потому в настоящее время информация по этому вопросу отсутствует. Главное преимущество прямых антикоагулянтов для приема внутрь в том, что они не требуют коррекции дозы по лабораторным данным, поэтому вопрос валидности МНО в этом случае неактуален. Недавно поступило сообщение, что лечение ривароксабаном может вызывать тяжелое симптоматическое повреждение печени [217]. Таким образом, пока не проведены клинические исследования, относиться к этим препаратам следует с осторожностью.

### Рекомендации

- **Нефракционированный гепарин** следует применять с лабораторным мониторингом, используя показатель АЧТВ для коррекции дозы и терапевтического интервала, направленного на удлинение в 1,5–2,5 раза сверх нормы (**C2**), учитывая при этом, что терапевтический интервал может варьировать между центрами в зависимости от используемого реагента. Дополнительный момент состоит в том, что при циррозе исходное АЧТВ часто больше по сравнению с нормой, а значит, доза НФГ будет занижена. По указанным выше причинам НФГ, вероятно, не показан при циррозе.
- **Низкомолекулярный гепарин** можно использовать в фиксированной или рассчитанной по массе тела дозе для профилактики или лечения без лабораторного мониторинга. Из ограниченного на сегодня опыта следует, что тест на фактор Ха при циррозе не является показателем реального антикоагулянтного эффекта. Пациентов с ожирением, почечной недостаточностью и во время беременности нужно тщательно и регулярно наблюдать. Их также обучают немедленно сообщать о любых признаках, которые могут указывать на нежелательные явления (**C2**).
- **Антагонисты витамина К** нужно применять с регулярным лабораторным мониторингом с МНО, направленным на терапевтический интервал 2,0–3,0. При этом следует иметь в виду ограничения, присущие этой шкале при циррозе: значение МНО может не отражать реального антикоагулянтного эффекта, а результаты могут различаться между центрами (**C2**).
- **Предупреждение.** Прежде чем выбирать метод антикоагулянтной терапии, необходимо тщательно оценить соотношение риска/преимущества для данного пациента. Факторами риска кровотечения служит варикозное расширение вен пищевода (не пролеченное перед назначением антикоагулянтов) и тяжелая тромбоцитопения (**C2**). Вид и длительность антикоагулянтной терапии обсуждаются в соответствующих разделах этих рекомендаций.

### Будущие клинические исследования

Для оценки эффективности и безопасности, особенно НМГ, АВК и прямых антикоагулянтов для приема внутрь,

при циррозе требуются рандомизированные исследования. Для пациентов с циррозом, получающих лечение НМГ или АВК, необходимо разработать и утвердить альтернативный лабораторный мониторинг.

### Конфликты интересов

Авторы, принимавшие участие в настоящем исследовании, заявляют об отсутствии конфликтов интересов в отношении финансирования и написания статьи.

### Благодарности

Благодарим Yogesh Chawla и Paolo Angeli за обзор этих рекомендаций и критические замечания.

### Литература

- [1] Janssen HL, Garcia-Pagan JC, Elias E, Mentha G, Hadengue A, Valla DC. Budd-Chiari syndrome: a review by an expert panel. *J Hepatol* 2003;38:364–371.
- [2] Darwish MS, Plessier A, Hernandez-Guerra M, Fabris F, Eapen CE, Bahr MJ, et al. Etiology, management, and outcome of the Budd-Chiari syndrome. *Ann Intern Med* 2009;151:167–175.
- [3] Plessier A, Darwish MS, Hernandez-Guerra M, Consigny Y, Fabris F, Trebicka J, et al. Acute portal vein thrombosis unrelated to cirrhosis: a prospective multicenter follow-up study. *Hepatology* 2010;51:210–218.
- [4] Denninger MH, Chait Y, Casadevall N, Hillaire S, Guillin MC, Bezaud A, et al. Cause of portal or hepatic venous thrombosis in adults: the role of multiple concurrent factors. *Hepatology* 2000;31:587–591.
- [5] Valla D, Casadevall N, Huisse MG, Tulliez M, Grange JD, Muller O, et al. Etiology of portal vein thrombosis in adults. A prospective evaluation of primary myeloproliferative disorders. *Gastroenterology* 1988;94:1063–1069.
- [6] Mohanty D, Shetty S, Ghosh K, Pawar A, Abraham P. Hereditary thrombophilia as a cause of Budd-Chiari syndrome: a study from Western India. *Hepatology* 2001;34:666–670.
- [7] Uskudar O, Akdogan M, Sasmaz N, Yilmaz S, Tola M, Sahin B. Etiology and portal vein thrombosis in Budd-Chiari syndrome. *World J Gastroenterol* 2008;14:2858–2862.
- [8] El-Karakasy H, El-Raziky M. Splanchnic vein thrombosis in the mediterranean area in children. *Mediterr J Hematol Infect Dis* 2011;3:e2011027.
- [9] Middeldorp S, van Hylckama Vlieg A. Does thrombophilia testing help in the clinical management of patients? *Br J Haematol* 2008;143:321–335.
- [10] Janssen HL, Meinardi JR, Vleggaar FP, van Uum SH, Haagsma EB, Der Meer FJ, et al. Factor V Leiden mutation, prothrombin gene mutation, and deficiencies in coagulation inhibitors associated with Budd-Chiari syndrome and portal vein thrombosis: results of a case-control study. *Blood* 2000;96:2364–2368.
- [11] Smalberg JH, Darwish MS, Braakman E, Valk PJ, Janssen HL, Leebeek FW. Myeloproliferative disease in the pathogenesis and survival of Budd-Chiari syndrome. *Haematologica* 2006;91:1712–1713.
- [12] Primignani M, Martinelli I, Bucciarelli P, Battaglioli T, Reati R, Fabris F, et al. Risk factors for thrombophilia in extrahepatic portal vein obstruction. *Hepatology* 2005;41:603–608.
- [13] Leebeek FW, Lameris JS, van Buuren HR, Gomez E, Madretsma S, Sonneveld P. Budd-Chiari syndrome, portal vein and mesenteric vein thrombosis in a patient homozygous for factor V Leiden mutation treated by TIPS and thrombolysis. *Br J Haematol* 1998;102:929–931.

- [14] Smalberg JH, Kruij M, Janssen HL, Rijken DC, Leebeek FW, de Maat MP. Hypercoagulability and hypofibrinolysis and risk of deep vein thrombosis and splanchnic vein thrombosis: similarities and differences. *Arterioscler Thromb Vasc Biol* 2011;31:485–493.
- [15] Dentali F, Galli M, Gianni M, Ageno W. Inherited thrombophilic abnormalities and risk of portal vein thrombosis. a meta-analysis. *Thromb Haemost* 2008;99:675–682.
- [16] Miyakis S, Lockshin MD, Atsumi T, Branch DW, Brey RL, Cervera R, et al. International consensus statement on an update of the classification criteria for definite antiphospholipid syndrome (APS). *J Thromb Haemost* 2006;4:295–306.
- [17] Martinelli I, Primignani M, Aghemo A, Reati R, Bucciarelli P, Fabris F, et al. High levels of factor VIII and risk of extra-hepatic portal vein obstruction. *J Hepatol* 2009;50:916–922.
- [18] Raffa S, Reverter JC, Seijo S, Tassies D, Abraldes JG, Bosch J, et al. Hypercoagulability in patients with chronic noncirrhotic portal vein thrombosis. *Clin Gastroenterol Hepatol* 2012;10:72–78.
- [19] Marchetti M, Castoldi E, Spronk HM, van Oerle R, Balducci D, Barbui T, et al. Thrombin generation and activated protein C resistance in patients with essential thrombocythemia and polycythemia vera. *Blood* 2008;112:4061–4068.
- [20] Tripodi A, Primignani M, Lemma L, Chantarangkul V, Mannucci PM. Evidence that low protein C contributes to the procoagulant imbalance in cirrhosis. *J Hepatol* 2013;59(2):265–270.
- [21] Kiladjian JJ, Cervantes F, Leebeek FW, Marzac C, Cassinat B, Chevret S, et al. The impact of JAK2 and MPL mutations on diagnosis and prognosis of splanchnic vein thrombosis: a report on 241 cases. *Blood* 2008;111:4922–4929.
- [22] Colaizzo D, Amitrano L, Tiscia GL, Grandone E, Guardascione MA, Margaglione M. A new JAK2 gene mutation in patients with polycythemia vera and splanchnic vein thrombosis. *Blood* 2007;110:2768–2769.
- [23] Chait Y, Condat B, Cazals-Hatem D, Rufat P, Atmani S, Chaoui D, et al. Relevance of the criteria commonly used to diagnose myeloproliferative disorder in patients with splanchnic vein thrombosis. *Br J Haematol* 2005;129:553–560.
- [24] Smalberg JH, Arends LR, Valla DC, Kiladjian JJ, Janssen HL, Leebeek FW. Myeloproliferative neoplasms in Budd-Chiari syndrome and portal vein thrombosis: a meta-analysis. *Blood* 2012;120:4921–4928.
- [25] Janssen HL, Leebeek FW. JAK2 mutation: The best diagnostic tool for myeloproliferative disease in splanchnic vein thrombosis? *Hepatology* 2006;44:1391–1393.
- [26] Campo E, Swerdlow SH, Harris NL, Pileri S, Stein H, Jaffe ES. The 2008 WHO classification of lymphoid neoplasms and beyond: evolving concepts and practical applications. *Blood* 2011;117:5019–5032.
- [27] Klampfl T, Gisslinger H, Harutyunyan AS, Nivarthi H, Rumi E, Milosevic JD, et al. Somatic mutations of calreticulin in myeloproliferative neoplasms. *N Engl J Med* 2013;369:2379–2390.
- [28] Nangalia J, Massie CE, Baxter EJ, Nice FL, Gundem G, Wedge DC, et al. Somatic CALR mutations in myeloproliferative neoplasms with nonmutated JAK2. *N Engl J Med* 2013;369:2391–2405.
- [29] Turon F, Cervantes F, Colomer D, Baiges A, Hernandez-Gea V, Garcia-Pagan JC. Role of calreticulin mutations in the aetiological diagnosis of splanchnic vein thrombosis. *J Hepatol* 2015;62:72–74.
- [30] Plompen EP, Valk PJ, Chu I, Darwish MS, Plessier A, Turon F, et al. Somatic calreticulin mutations in patients with Budd-Chiari syndrome and portal vein thrombosis. *Haematologica* 2015;100(6):e226–e228.
- [31] Landolfi R, Di GL, Falanga A. Thrombosis in myeloproliferative disorders: pathogenetic facts and speculation. *Leukemia* 2008;22:2020–2028.
- [32] Ziakas PD, Poulou LS, Rokas GI, Bartzoudis D, Voulgarelis M. Thrombosis in paroxysmal nocturnal hemoglobinuria: sites, risks, outcome. An overview. *J Thromb Haemost* 2007;5:642–645.
- [33] Hoekstra J, Leebeek FW, Plessier A, Raffa S, Murad SD, Heller J, et al. Paroxysmal nocturnal hemoglobinuria in Budd-Chiari syndrome: findings from a cohort study. *J Hepatol* 2009;54(5):908–914.
- [34] Brodsky RA. Narrative review: paroxysmal nocturnal hemoglobinuria: the physiology of complement-related hemolytic anemia. *Ann Intern Med* 2008;148:587–595.
- [35] van Bijnen ST, van Rijn RS, Koljenovic S, te Boekhorst P, de Witte T, Muus P. Possible high risk of thrombotic events in patients with paroxysmal nocturnal hemoglobinuria after discontinuation of eculizumab. *Br J Haematol* 2012;157:762–763.
- [36] Bayraktar Y, Balkanci F, Bayraktar M, Calguneri M. Budd-Chiari syndrome: a common complication of Behcet's disease. *Am J Gastroenterol* 1997;92:858–862.
- [37] Justo D, Finn T, Atzmony L, Guy N, Steinvil A. Thrombosis associated with acute cytomegalovirus infection: a meta-analysis. *Eur J Intern Med* 2011;22:195–199.
- [38] Kochhar R, Masoodi I, Dutta U, Singhal M, Miglani A, Singh P, et al. Celiac disease and Budd Chiari syndrome: report of a case with review of literature. *Eur J Gastroenterol Hepatol* 2009;21:1092–1094.
- [39] Valla D, Le MG, Poynard T, Zucman N, Rueff B, Benhamou JP. Risk of hepatic vein thrombosis in relation to recent use of oral contraceptives. A case-control study. *Gastroenterology* 1986;90:807–811.
- [40] Amitrano L, Guardascione MA, Scaglione M, Pezzullo L, Sangiuliano N, Armellino MF, et al. Prognostic factors in non-cirrhotic patients with splanchnic vein thromboses. *Am J Gastroenterol* 2007;102:2464–2470.
- [41] Spaander MC, Hoekstra J, Hansen BE, van Buuren HR, Leebeek FW, Janssen HL. Anticoagulant therapy in patients with non-cirrhotic portal vein thrombosis: effect on new thrombotic events and gastrointestinal bleeding. *J Thromb Haemost* 2013;11:452–459.
- [42] Condat B, Pessione F, Hillaire S, Denninger MH, Guillin MC, Poliquin M, et al. Current outcome of portal vein thrombosis in adults: risk and benefit of anticoagulant therapy. *Gastroenterology* 2001;120:490–497.
- [43] Plessier A, Rautou PE, Valla DC. Management of hepatic vascular diseases. *J Hepatol* 2012;56:S25–S38.
- [44] Tait C, Baglin T, Watson H, Laffan M, Makris M, Perry D, et al. Guidelines on the investigation and management of venous thrombosis at unusual sites. *Br J Haematol* 2012;159:28–38.
- [45] Baglin T, Gray E, Greaves M, Hunt BJ, Keeling D, Machin S, et al. Clinical guidelines for testing for heritable thrombophilia. *Br J Haematol* 2010;149:209–220.
- [46] Hoekstra J, Bresser EL, Smalberg JH, Spaander MC, Leebeek FW, Janssen HL. Long-term follow-up of patients with portal vein thrombosis and myeloproliferative neoplasms. *J Thromb Haemost* 2011;9:2208–2214.
- [47] Marchioli R, Finazzi G, Specchia G, Cacciola R, Cavazzina R, Cilloni D, et al. Cardiovascular events and intensity of treatment in polycythemia vera. *N Engl J Med* 2013;368:22–33.
- [48] Plessier A, Valla DC. Budd-Chiari syndrome. *Semin Liver Dis* 2008;28:259–269.
- [49] Hernandez-Guerra M, Turnes J, Rubinstein P, Olliff S, Elias E, Bosch J, et al. PTFE-covered stents improve TIPS patency in Budd-Chiari syndrome. *Hepatology* 2004;40:1197–1202.
- [50] Darwish MS, Valla DC, de Groen PC, Zeitoun G, Haagsma EB, Kuipers EJ, et al. Pathogenesis and treatment of Budd-Chiari syndrome combined with portal vein thrombosis. *Am J Gastroenterol* 2006;101:83–90.
- [51] Moucari R, Rautou PE, Cazals-Hatem D, Geara A, Bureau C, Consigny Y, et al. Hepatocellular carcinoma in Budd-Chiari syndrome: characteristics and risk factors. *Gut* 2008;57:828–835.

- [52] Plessier A, Sibert A, Consigny Y, Hakime A, Zappa M, Denninger MH, et al. Aiming at minimal invasiveness as a therapeutic strategy for Budd-Chiari syndrome. *Hepatology* 2006;44:1308–1316.
- [53] Seijo S, Plessier A, Hoekstra J, Dell'Era A, Mandair D, Rifai K, et al. Good long-term outcome of Budd-Chiari syndrome with a stepwise management. *Hepatology* 2013;57:1962–1968.
- [54] DeLeve LD, Valla DC, Garcia-Tsao G. Vascular disorders of the liver. *Hepatology* 2009;49:1729–1764.
- [55] Rautou PE, Douarin L, Denninger MH, Escolano S, Lebrec D, Moreau R, et al. Bleeding in patients with Budd-Chiari syndrome. *J Hepatol* 2011;54:56–63.
- [56] Chagneau-Derrode C, Roy L, Guilhot J, Gloria O, Ollivier-Hourmand I, Bureau C, et al. Impact of cytoreductive therapy on the outcome of patients with myeloproliferative neoplasms and hepatosplanchnic vein thrombosis. 58 ed 2013. p. 857A.
- [57] Sharma S, Texeira A, Texeira P, Elias E, Wilde J, Olliff SP. Pharmacological thrombolysis in Budd Chiari syndrome: a single centre experience and review of the literature. *J Hepatol* 2004;40:172–180.
- [58] Smalberg JH, Spaander MV, Jie KS, Pattynama PM, van Buuren HR, van den BB, et al. Risks and benefits of transcatheter thrombolytic therapy in patients with splanchnic venous thrombosis. *Thromb Haemost* 2008;100:1084–1088.
- [59] Valla D, Hadengue A, El Younsi M, Azar N, Zeitoun G, Boudet MJ, et al. Hepatic venous outflow block caused by short-length hepatic vein stenoses. *Hepatology* 1997;25:814–819.
- [60] Han G, Qi X, Zhang W, He C, Yin Z, Wang J, et al. Percutaneous recanalization for Budd-Chiari syndrome: an 11-year retrospective study on patency and survival in 177 Chinese patients from a single center. *Radiology* 2013;266:657–667.
- [61] Tilanus HW. Budd-Chiari syndrome. *Br J Surg* 1995;82:1023–1030.
- [62] Zeitoun G, Escolano S, Hadengue A, Azar N, El Younsi M, Mallet A, et al. Outcome of Budd-Chiari syndrome: a multivariate analysis of factors related to survival including surgical portosystemic shunting. *Hepatology* 1999;30:84–89.
- [63] Langlet P, Valla D. Is surgical portosystemic shunt the treatment of choice in Budd-Chiari syndrome? *Acta Gastroenterol Belg* 2002;65:155–160.
- [64] Panis Y, Belghiti J, Valla D, Benhamou JP, Fekete F. Portosystemic shunt in Budd-Chiari syndrome: long-term survival and factors affecting shunt patency in 25 patients in Western countries. *Surgery* 1994;115:276–281.
- [65] Bachet JB, Condat B, Hagege H, Plessier A, Consigny Y, Belghiti J, et al. Long-term portosystemic shunt patency as a determinant of outcome in Budd-Chiari syndrome. *J Hepatol* 2007;46:60–68.
- [66] Hemming AW, Langer B, Greig P, Taylor BR, Adams R, Heathcote EJ. Treatment of Budd-Chiari syndrome with portosystemic shunt or liver transplantation. *Am J Surg* 1996;171:176–180.
- [67] Garcia-Pagan JC, Heydtmann M, Raffa S, Plessier A, Murad S, Fabris F, et al. TIPS for Budd-Chiari syndrome: long-term results and prognostic factors in 124 patients. *Gastroenterology* 2008;135:808–815.
- [68] Mentha G, Giostra E, Majno PE, Bechstein WO, Neuhaus P, O'Grady J, et al. Liver transplantation for Budd-Chiari syndrome: a European study on 248 patients from 51 centres. *J Hepatol* 2006;44:520–528.
- [69] Segev DL, Nguyen GC, Locke JE, Simpkins CE, Montgomery RA, Maley WR, et al. Twenty years of liver transplantation for Budd-Chiari syndrome: a national registry analysis. *Liver Transpl* 2007;13:1285–1294.
- [70] Rautou PE, Angermayr B, Garcia-Pagan JC, Moucari R, Peck-Radosavljevic M, Raffa S, et al. Pregnancy in women with known and treated Budd-Chiari syndrome: maternal and fetal outcomes. *J Hepatol* 2009;51:47–54.
- [71] Perarnau JM, Bacq Y. Hepatic vascular involvement related to pregnancy, oral contraceptives, and estrogen replacement therapy. *Semin Liver Dis* 2008;28:315–327.
- [72] Bates SM, Greer IA, Pabinger I, Sofaer S, Hirsh J. Venous thromboembolism, thrombophilia, antithrombotic therapy, and pregnancy: American College of Chest Physicians Evidence-Based Clinical Practice Guidelines (8<sup>th</sup> Edition). *Chest* 2008;133:844S–886S.
- [73] Murad SD, Valla DC, de Groen PC, Zeitoun G, Hopmans JA, Haagsma EB, et al. Determinants of survival and the effect of portosystemic shunting in patients with Budd-Chiari syndrome. *Hepatology* 2004;39:500–508.
- [74] Rautou PE, Moucari R, Escolano S, Cazals-Hatem D, Denie C, Chagneau-Derrode C, et al. Prognostic indices for Budd-Chiari syndrome: valid for clinical studies but insufficient for individual management. *Am J Gastroenterol* 2009;104:1140–1146.
- [75] de Franchis R. Revising consensus in portal hypertension: report of the Baveno V consensus workshop on methodology of diagnosis and therapy in portal hypertension. *J Hepatol* 2010;53:762–768.
- [76] Rajani R, Bjornsson E, Bergquist A, Danielsson A, Gustavsson A, Grip O, et al. The epidemiology and clinical features of portal vein thrombosis: a multicentre study. *Aliment Pharmacol Ther* 2010;32:1154–1162.
- [77] Turnes J, Garcia-Pagan JC, Gonzalez M, Aracil C, Calleja JL, Ripoll C, et al. Portal hypertension-related complications after acute portal vein thrombosis: impact of early anticoagulation. *Clin Gastroenterol Hepatol* 2008;6:1412–1417.
- [78] Condat B, Pessione F, Helene DM, Hillaire S, Valla D. Recent portal or mesenteric venous thrombosis: increased recognition and frequent recanalization on anticoagulant therapy. *Hepatology* 2000;32:466–470.
- [79] Acosta S, Alhadad A, Svensson P, Ekberg O. Epidemiology, risk and prognostic factors in mesenteric venous thrombosis. *Br J Surg* 2008;95:1245–1251.
- [80] Clavien PA, Durig M, Harder F. Venous mesenteric infarction: a particular entity. *Br J Surg* 1988;75:252–255.
- [81] Clavien PA, Harder F. Mesenteric venous thrombosis. An 18-year retrospective study. *Helv Chir Acta* 1988;55:29–34.
- [82] Kumar S, Sarr MG, Kamath PS. Mesenteric venous thrombosis. *N Engl J Med* 2001;345:1683–1688.
- [83] Hall TC, Garcea G, Metcalfe M, Bilku D, Dennison AR. Management of acute non-cirrhotic and non-malignant portal vein thrombosis: a systematic review. *World J Surg* 2011;35:2510–2520.
- [84] Elkrief L, Corcos O, Bruno O, Larroque B, Rautou PE, Zekrini K, et al. Type 2 diabetes mellitus as a risk factor for intestinal resection in patients with superior mesenteric vein thrombosis. *Liver Int* 2014;34(9):1314–1321.
- [85] Senzolo M, Riggio O, Primignani M. Vascular disorders of the liver: recommendations from the Italian Association for the Study of the Liver (AISF) ad hoc committee. *Dig Liver Dis* 2011;43:503–514.
- [86] Berzigotti A, Garcia-Criado A, Darnell A, Garcia-Pagan JC. Imaging in clinical decision-making for portal vein thrombosis. *Nat Rev Gastroenterol Hepatol* 2014;11(5):308–316.
- [87] Ferri PM, Rodrigues FA, Fagundes ED, Xavier SG, Dias RD, Fernandes AP, et al. Evaluation of the presence of hereditary and acquired thrombophilias in Brazilian children and adolescents with diagnoses of portal vein thrombosis. *J Pediatr Gastroenterol Nutr* 2012;55:599–604.
- [88] Randi ML, Tezza F, Scapin M, Duner E, Scarparo P, Scandellari R, et al. Heparin-induced thrombocytopenia in patients with Philadelphia-negative myeloproliferative disorders and unusual splanchnic or cerebral vein thrombosis. *Acta Haematol* 2010;123:140–145.
- [89] Ferro C, Rossi UG, Bovio G, Dahamane M, Centanaro M. Transjugular intrahepatic portosystemic shunt, mechanical aspiration thrombectomy, and direct thrombolysis in the treatment of acute portal and superior mesenteric vein thrombosis. *Cardiovasc Intervent Radiol* 2007;30:1070–1074.



- [90] Hollingshead M, Burke CT, Mauro MA, Weeks SM, Dixon RG, Jaques PF. Transcatheter thrombolytic therapy for acute mesenteric and portal vein thrombosis. *J Vasc Interv Radiol* 2005;16:651–661.
- [91] Liu FY, Wang MQ, Duan F, Wang ZJ, Song P. Interventional therapy for symptomatic-benign portal vein occlusion. *Hepatogastroenterology* 2010;57:1367–1374.
- [92] Wang MQ, Liu FY, Duan F, Wang ZJ, Song P, Fan QS. Acute symptomatic mesenteric venous thrombosis: treatment by catheter-directed thrombolysis with transjugular intrahepatic route. *Abdom Imaging* 2011;36:390–398.
- [93] Malkowski P, Pawlak J, Michalowicz B, Szczerban J, Wroblewski T, Leowska E, et al. Thrombolytic treatment of portal thrombosis. *Hepatogastroenterology* 2003;50:2098–2100.
- [94] Cao G, Ko GY, Sung KB, Yoon HK, Gwon D, Kim JH. Treatment of postoperative main portal vein and superior mesenteric vein thrombosis with balloon angioplasty and/or stent placement. *Acta Radiol* 2013;54(5):526–532.
- [95] Condat B, Valla D. Non malignant portal vein thrombosis. *Nat Clin Pract Gastroenterol Hepatol* 2006;3:505–515.
- [96] Chirinos JA, Garcia J, Alcaide ML, Toledo G, Baracco GJ, Lichtstein DM. Septic thrombophlebitis: diagnosis and management. *Am J Cardiovasc Drugs* 2006;6:9–14.
- [97] Llop E, de Juan C, Seijo S, Garcia-Criado A, Abraldes JG, Bosch J, et al. Portal cholangiopathy: radiological classification and natural history. *Gut* 2011;60(6):853–860.
- [98] Abd El-Hamid N, Taylor RM, Marinello D, Mufti GJ, Patel R, Mieli-Vergani G, et al. Aetiology and management of extrahepatic portal vein obstruction in children: King's College Hospital experience. *J Pediatr Gastroenterol Nutr* 2008;47:630–634.
- [99] Orr DW, Harrison PM, Devlin J, Karani JB, Kane PA, Heaton ND, et al. Chronic mesenteric venous thrombosis: evaluation and determinants of survival during long-term follow-up. *Clin Gastroenterol Hepatol* 2007;5:80–86.
- [100] Dhiman RK, Behera A, Chawla YK, Dilawari JB, Suri S. Portal hypertensive biliopathy. *Gut* 2007;56:1001–1008.
- [101] Rangari M, Gupta R, Jain M, Malhotra V, Sarin SK. Hepatic dysfunction in patients with extrahepatic portal venous obstruction. *Liver Int* 2003;23:434–439.
- [102] Minguez B, Garcia-Pagan JC, Bosch J, Turnes J, Alonso J, Rovira A, et al. Noncirrhotic portal vein thrombosis exhibits neuropsychological and MR changes consistent with minimal hepatic encephalopathy. *Hepatology* 2006;43:707–714.
- [103] Lautz TB, Sundaram SS, Whittington PF, Keys L, Superina RA. Growth impairment in children with extrahepatic portal vein obstruction is improved by mesenterico-left portal vein bypass. *J Pediatr Surg* 2009;44:2067–2070.
- [104] Marin D, Galluzzo A, Plessier A, Brancatelli G, Valla D, Vilgrain V. Focal nodular hyperplasia-like lesions in patients with cavernous transformation of the portal vein: prevalence, MR findings and natural history. *Eur Radiol* 2011;21:2074–2082.
- [105] Bradbury MS, Kavanagh PV, Chen MY, Weber TM, Bechtold RE. Noninvasive assessment of portomesenteric venous thrombosis: current concepts and imaging strategies. *J Comput Assist Tomogr* 2002;26:392–404.
- [106] Ueno N, Sasaki A, Tomiyama T, Tano S, Kimura K. Color Doppler ultrasonography in the diagnosis of cavernous transformation of the portal vein. *J Clin Ultrasound* 1997;25:227–233.
- [107] Vilgrain V, Condat B, Bureau C, Hakime A, Plessier A, Cazals-Hatem D, et al. Atrophy-hypertrophy complex in patients with cavernous transformation of the portal vein: CT evaluation. *Radiology* 2006;241:149–155.
- [108] Seijo S, Reverter E, Miquel R, Berzigotti A, Abraldes JG, Bosch J, et al. Role of hepatic vein catheterisation and transient elastography in the diagnosis of idiopathic portal hypertension. *Dig Liver Dis* 2012;44:855–860.
- [109] Koshy A, Girod C, Lee SS, Hadengue A, Cerini R, Lebrec D. Discrepancy between portal pressure and systemic hemodynamic changes after incremental doses of propranolol in awake portal hypertensive rats. *Hepatology* 1989;9:269–273.
- [110] Braillon A, Moreau R, Hadengue A, Roulot D, Sayegh R, Lebrec D. Hyperkinetic circulatory syndrome in patients with presinusoidal portal hypertension. Effect of propranolol. *J Hepatol* 1989;9:312–318.
- [111] Zargar SA, Javid G, Khan BA, Yattoo GN, Shah AH, Gulzar GM, et al. Endoscopic ligation compared with sclerotherapy for bleeding esophageal varices in children with extrahepatic portal venous obstruction. *Hepatology* 2002;36:666–672.
- [112] Sarin SK, Gupta N, Jha SK, Agrawal A, Mishra SR, Sharma BC, et al. Equal efficacy of endoscopic variceal ligation and propranolol in preventing variceal bleeding in patients with noncirrhotic portal hypertension. *Gastroenterology* 2010;139:1238–1245.
- [113] Orloff MJ, Orloff MS, Girard B, Orloff SL. Bleeding esophagogastric varices from extrahepatic portal hypertension: 40 years' experience with portal-systemic shunt. *J Am Coll Surg* 2002;194:717–728.
- [114] Fanelli F, Angeloni S, Salvatori FM, Marzano C, Boatta E, Merli M, et al. Transjugular intrahepatic portosystemic shunt with expanded-polytetrafluoroethylene-covered stents in non-cirrhotic patients with portal cavernoma. *Dig Liver Dis* 2011;43:78–84.
- [115] Mack CL, Zelko FA, Lokar J, Superina R, Alonso EM, Blei AT, et al. Surgically restoring portal blood flow to the liver in children with primary extrahepatic portal vein thrombosis improves fluid neurocognitive ability. *Pediatrics* 2006;117:e405–e412.
- [116] Superina RA, Alonso EM. Medical and surgical management of portal hypertension in children. *Curr Treat Options Gastroenterol* 2006;9:432–443.
- [117] Senzolo M, Tibbals J, Cholongitas E, Triantos CK, Burroughs AK, Patch D. Transjugular intrahepatic portosystemic shunt for portal vein thrombosis with and without cavernous transformation. *Aliment Pharmacol Ther* 2006;23:767–775.
- [118] Schouten JN, Garcia-Pagan JC, Valla DC, Janssen HL. Idiopathic non-cirrhotic portal hypertension. *Hepatology* 2011;54:1071–1081.
- [119] Nakanuma Y, Hosono M, Sasaki M, Terada T, Katayanagi K, Nonomura A, et al. Histopathology of the liver in non-cirrhotic portal hypertension of unknown aetiology. *Histopathology* 1996;28:195–204.
- [120] Hillaire S, Bonte E, Denninger MH, Casadevall N, Cadranel JF, Lebrec D, et al. Idiopathic non-cirrhotic intrahepatic portal hypertension in the West: a re-evaluation in 28 patients. *Gut* 2002;51:275–280.
- [121] Schouten JN, Nevens F, Hansen B, Laleman W, van den BM, Komuta M, et al. Idiopathic noncirrhotic portal hypertension is associated with poor survival: results of a long-term cohort study. *Aliment Pharmacol Ther* 2012;35:1424–1433.
- [122] Dhiman RK, Chawla Y, Vasishta RK, Kakkar N, Dilawari JB, Trehan MS, et al. Non-cirrhotic portal fibrosis (idiopathic portal hypertension): experience with 151 patients and a review of the literature. *J Gastroenterol Hepatol* 2002;17:6–16.
- [123] Krasinskas AM, Egtesad B, Kamath PS, Demetris AJ, Abraham SC. Liver transplantation for severe intrahepatic noncirrhotic portal hypertension. *Liver Transpl* 2005;11:627–634.
- [124] Chang PE, Miquel R, Blanco JL, Laguno M, Bruguera M, Abraldes JG, et al. Idiopathic portal hypertension in patients with HIV infection treated with highly active antiretroviral therapy. *Am J Gastroenterol* 2009;104:1707–1714.
- [125] Seijo S, Lozano JJ, Alonso C, Reverter E, Miquel R, Abraldes JG, et al. Metabolomics discloses potential biomarkers for the noninvasive diagnosis of idiopathic portal hypertension. *Am J Gastroenterol* 2013;108:926–932.
- [126] Ibarrola C, Colina F. Clinicopathological features of nine cases of non-cirrhotic portal hypertension: current definitions and criteria are inadequate. *Histopathology* 2003;42:251–264.
- [127] Verheij J, Schouten JN, Komuta M, Nevens F, Hansen BE, Janssen HL, et al. Histological features in western patients with idi-

- opathic non-cirrhotic portal hypertension. *Histopathology* 2013;62:1083–1091.
- [128] Wanless IR. Micronodular transformation (nodular regenerative hyperplasia) of the liver: a report of 64 cases among 2,500 autopsies and a new classification of benign hepatocellular nodules. *Hepatology* 1990;11:787–797.
- [129] Siramolpiwat S, Seijo S, Miquel R, Berzigotti A, Garcia-Criado A, Darnell A, et al. Idiopathic portal hypertension: Natural history and long-term outcome. *Hepatology* 2014;59(6):2276–2285.
- [130] Chawla YK, Dilawari JB, Dhiman RK, Goenka MK, Bhasin DK, Kochhar R, et al. Sclerotherapy in noncirrhotic portal fibrosis. *Dig Dis Sci* 1997;42:1449–1453.
- [131] Bhargava DK, Dasarathy S, Sundaram KR, Ahuja RK. Efficacy of endoscopic sclerotherapy on long-term management of oesophageal varices: a comparative study of results in patients with cirrhosis of the liver, non-cirrhotic portal fibrosis (NCPF) and extrahepatic portal venous obstruction (EHO). *J Gastroenterol Hepatol* 1991;6:471–475.
- [132] Schiano TD, Kotler DP, Ferran E, Fiel MI. Hepatoportal sclerosis as a cause of noncirrhotic portal hypertension in patients with HIV. *Am J Gastroenterol* 2007;102:2536–2540.
- [133] Govani FS, Shovlin CL. Hereditary haemorrhagic telangiectasia: a clinical and scientific review. *Eur J Hum Genet* 2009;17:860–871.
- [134] Shovlin CL, Guttmacher AE, Buscarini E, Faughnan ME, Hyland RH, Westermann CJ, et al. Diagnostic criteria for hereditary hemorrhagic telangiectasia (Rendu-Osler-Weber syndrome). *Am J Med Genet* 2000;91:66–67.
- [135] Buscarini E, Leandro G, Conte D, Danesino C, Daina E, Manfredi G, et al. Natural history and outcome of hepatic vascular malformations in a large cohort of patients with hereditary hemorrhagic telangiectasia. *Dig Dis Sci* 2011;56:2166–2178.
- [136] Memeo M, Stabile Ianora AA, Scardapane A, Suppressa P, Cirulli A, Sabba C, et al. Hereditary haemorrhagic telangiectasia: study of hepatic vascular alterations with multi-detector row helical CT and reconstruction programs. *Radiol Med* 2005;109:125–138.
- [137] Lesca G, Olivieri C, Burnichon N, Pagella F, Carette ME, Gilbert-Dussardier B, et al. Genotype-phenotype correlations in hereditary hemorrhagic telangiectasia: data from the French-Italian HHT network. *Genet Med* 2007;9:14–22.
- [138] Letteboer TG, Mager HJ, Sniijder RJ, Lindhout D, Ploos van Amstel HK, Zanen P, et al. Genotype-phenotype relationship for localization and age distribution of telangiectases in hereditary hemorrhagic telangiectasia. *Am J Med Genet A* 2008;146A:2733–2739.
- [139] Buscarini E, Danesino C, Olivieri C, Lupinacci G, De GF, Reduzzi L, et al. Doppler ultrasonographic grading of hepatic vascular malformations in hereditary hemorrhagic telangiectasia – results of extensive screening. *Ultraschall Med* 2004;25:348–355.
- [140] Garcia-Tsao G, Korzenik JR, Young L, Henderson KJ, Jain D, Byrd B, et al. Liver disease in patients with hereditary hemorrhagic telangiectasia. *N Engl J Med* 2000;343:931–936.
- [141] Buscarini E, Danesino C, Plauchu H, de Fazio C, Olivieri C, Brambilla G, et al. High prevalence of hepatic focal nodular hyperplasia in subjects with hereditary hemorrhagic telangiectasia. *Ultrasound Med Biol* 2004;30:1089–1097.
- [142] Buscarini E, Plauchu H, Garcia TG, White Jr RI, Sabba C, Miller F, et al. Liver involvement in hereditary hemorrhagic telangiectasia: consensus recommendations. *Liver Int* 2006;26:1040–1046.
- [143] Faughnan ME, Palda VA, Garcia-Tsao G, Geisthoff UW, McDonald J, Proctor DD, et al. International guidelines for the diagnosis and management of hereditary haemorrhagic telangiectasia. *J Med Genet* 2011;48:73–87.
- [144] Lerut J, Orlando G, Adam R, Sabba C, Pfitzmann R, Klempnauer J, et al. Liver transplantation for hereditary hemorrhagic telangiectasia: report of the European liver transplant registry. *Ann Surg* 2006;244:854–862.
- [145] Dupuis-Girod S, Chesnais AL, Ginon I, Dumortier J, Saurin JC, Finet G, et al. Long-term outcome of patients with hereditary hemorrhagic telangiectasia and severe hepatic involvement after orthotopic liver transplantation: a single-center study. *Liver Transpl* 2010;16:340–347.
- [146] Buonamico P, Suppressa P, Lenato GM, Pasculli G, D'Ovidio F, Memeo M, et al. Liver involvement in a large cohort of patients with hereditary hemorrhagic telangiectasia: echo-color-Doppler vs. multislice computed tomography study. *J Hepatol* 2008;48:811–820.
- [147] Buscarini E, Gebel M, Ocran K, Manfredi G, Del Vecchio BG, Stefanov R, et al. Interobserver agreement in diagnosing liver involvement in hereditary hemorrhagic telangiectasia by Doppler ultrasound. *Ultrasound Med Biol* 2008;34:718–725.
- [148] Gincul R, Lesca G, Gelas-Dore B, Rollin N, Barthelet M, Dupuis-Girod S, et al. Evaluation of previously nonscreened hereditary hemorrhagic telangiectasia patients shows frequent liver involvement and early cardiac consequences. *Hepatology* 2008;48:1570–1576.
- [149] Chavan A, Luthe L, Gebel M, Barg-Hock H, Seifert H, Raab R, et al. Complications and clinical outcome of hepatic artery embolisation in patients with hereditary haemorrhagic telangiectasia. *Eur Radiol* 2013;23:951–957.
- [150] Dupuis-Girod S, Ginon I, Saurin JC, Marion D, Guillot E, Decullier E, et al. Bevacizumab in patients with hereditary hemorrhagic telangiectasia and severe hepatic vascular malformations and high cardiac output. *JAMA* 2012;307:948–955.
- [151] Rubbia-Brandt L. Sinusoidal obstruction syndrome. *Clin Liver Dis* 2010;14:651–668.
- [152] DeLeve LD, McCuskey RS, Wang X, Hu L, McCuskey MK, Epstein RB, et al. Characterization of a reproducible rat model of hepatic veno-occlusive disease. *Hepatology* 1999;29:1779–1791.
- [153] McDonald GB, Slattery JT, Bouvier ME, Ren S, Batchelder AL, Kalthorn TF, et al. Cyclophosphamide metabolism, liver toxicity, and mortality following hematopoietic stem cell transplantation. *Blood* 2003;101:2043–2048.
- [154] Coppell JA, Richardson PG, Soiffer R, Martin PL, Kernan NA, Chen A, et al. Hepatic veno-occlusive disease following stem cell transplantation: incidence, clinical course, and outcome. *Biol Blood Marrow Transplant* 2010;16:157–168.
- [155] Angliviell B, Benoist S, Penna C, El HM, Chagnon S, Julie C, et al. Impact of chemotherapy on the accuracy of computed tomography scan for the evaluation of colorectal liver metastases. *Ann Surg Oncol* 2009;16:1247–1253.
- [156] Aloia T, Sebah M, Plasse M, Karam V, Levi F, Giacchetti S, et al. Liver histology and surgical outcomes after preoperative chemotherapy with fluorouracil plus oxaliplatin in colorectal cancer liver metastases. *J Clin Oncol* 2006;24:4983–4990.
- [157] Nakano H, Oussoultzoglou E, Rosso E, Casnedi S, Chenard-Neu MP, Dufour P, et al. Sinusoidal injury increases morbidity after major hepatectomy in patients with colorectal liver metastases receiving preoperative chemotherapy. *Ann Surg* 2008;247:118–124.
- [158] Chun YS, Laurent A, Maru D, Vauthey JN. Management of chemotherapy-associated hepatotoxicity in colorectal liver metastases. *Lancet Oncol* 2009;10:278–286.
- [159] Mentha G, Majno P, Terraz S, Rubbia-Brandt L, Gervaz P, Andres A, et al. Treatment strategies for the management of advanced colorectal liver metastases detected synchronously with the primary tumour. *Eur J Surg Oncol* 2007;33:S76–S83.
- [160] Overman MJ, Maru DM, Charnsangavej C, Loyer EM, Wang H, Pathak P, et al. Oxaliplatin-mediated increase in spleen size as a biomarker for the development of hepatic sinusoidal injury. *J Clin Oncol* 2010;28:2549–2555.
- [161] Soubrane O, Brouquet A, Zalinski S, Terris B, Brezault C, Mallet V, et al. Predicting high grade lesions of sinusoidal obstruction syndrome related to oxaliplatin-based chemotherapy for colorectal liver metastases: correlation with post-hepatectomy outcome. *Ann Surg* 2010;251:454–460.

- [162] Slade JH, Alattar ML, Fogelman DR, Overman MJ, Agarwal A, Maru DM, et al. Portal hypertension associated with oxaliplatin administration: clinical manifestations of hepatic sinusoidal injury. *Clin Colorectal Cancer* 2009;8:225–230.
- [163] Miura K, Nakano H, Sakurai J, Kobayashi S, Koizumi S, Arai T, et al. Splenomegaly in FOLFOX-naive stage IV or recurrent colorectal cancer patients due to chemotherapy-associated hepatotoxicity can be predicted by the aspartate aminotransferase to platelet ratio before chemotherapy. *Int J Clin Oncol* 2011;16:257–263.
- [164] Angitapalli R, Litwin AM, Kumar PR, Nasser E, Lombardo J, Mashtare T, et al. Adjuvant FOLFOX chemotherapy and splenomegaly in patients with stages II-III colorectal cancer. *Oncology* 2009;76:363–368.
- [165] Mahgerefteh SY, Sosna J, Bogot N, Shapira MY, Pappo O, Bloom AI. Radiologic imaging and intervention for gastrointestinal and hepatic complications of hematopoietic stem cell transplantation. *Radiology* 2011;258:660–671.
- [166] Ward J, Guthrie JA, Sheridan MB, Boyes S, Smith JT, Wilson D, et al. Sinusoidal obstructive syndrome diagnosed with superparamagnetic iron oxide-enhanced magnetic resonance imaging in patients with chemotherapy-treated colorectal liver metastases. *J Clin Oncol* 2008;26:4304–4310.
- [167] O'Rourke TR, Welsh FK, Tekkis PP, Lyle N, Mustajab A, John TG, et al. Accuracy of liver-specific magnetic resonance imaging as a predictor of chemotherapy-associated hepatic cellular injury prior to liver resection. *Eur J Surg Oncol* 2009;35:1085–1091.
- [168] Shin NY, Kim MJ, Lim JS, Park MS, Chung YE, Choi JY, et al. Accuracy of gadoxetic acid-enhanced magnetic resonance imaging for the diagnosis of sinusoidal obstruction syndrome in patients with chemotherapy-treated colorectal liver metastases. *Eur Radiol* 2012;22:864–871.
- [169] Shulman HM, Fisher LB, Schoch HG, Henne KW, McDonald GB. Veno-occlusive disease of the liver after marrow transplantation: histological correlates of clinical signs and symptoms. *Hepatology* 1994;19:1171–1181.
- [170] Carreras E, Granena A, Navasa M, Bruguera M, Marco V, Sierra J, et al. On the reliability of clinical criteria for the diagnosis of hepatic veno-occlusive disease. *Ann Hematol* 1993;66:77–80.
- [171] Rubbia-Brandt L, Audard V, Sartoretto P, Roth AD, Brezault C, Le CM, et al. Severe hepatic sinusoidal obstruction associated with oxaliplatin-based chemotherapy in patients with metastatic colorectal cancer. *Ann Oncol* 2004;15:460–466.
- [172] Rubbia-Brandt L, Lauwers GY, Wang H, Majno PE, Tanabe K, Zhu AX, et al. Sinusoidal obstruction syndrome and nodular regenerative hyperplasia are frequent oxaliplatin-associated liver lesions and partially prevented by bevacizumab in patients with hepatic colorectal metastasis. *Histopathology* 2010;56:430–439.
- [173] Shulman HM, Gooley T, Dudley MD, Kofler T, Feldman R, Dwyer D, et al. Utility of transvenous liver biopsies and wedged hepatic venous pressure measurements in sixty marrow transplant recipients. *Transplantation* 1995;59:1015–1022.
- [174] Esposito AA, Nicolini A, Meregaglia D, Sangiovanni A, Biondetti P. Role of transjugular liver biopsy in the diagnostic and therapeutic management of patients with severe liver disease. *Radiol Med* 2008;113:1008–1017.
- [175] Brouquet A, Benoist S, Julie C, Penna C, Beauchet A, Rougier P, et al. Risk factors for chemotherapy-associated liver injuries: A multivariate analysis of a group of 146 patients with colorectal metastases. *Surgery* 2009;145:362–371.
- [176] Goekkurt E, Stoehlmacher J, Stueber C, Wolschke C, Eiermann T, Iacobelli S, et al. Pharmacogenetic analysis of liver toxicity after busulfan/cyclophosphamide-based allogeneic hematopoietic stem cell transplantation. *Anticancer Res* 2007;27:4377–4380.
- [177] Corbacioglu S, Cesaro S, Faraci M, Valteau-Couanet D, Gruhn B, Rovelli A, et al. Defibrotide for prophylaxis of hepatic veno-occlusive disease in paediatric haemopoietic stem-cell transplantation: an open-label, phase 3, randomised controlled trial. *Lancet* 2012;379:1301–1309.
- [178] Imran H, Tleyjeh IM, Zirakzadeh A, Rodriguez V, Khan SP. Use of prophylactic anticoagulation and the risk of hepatic veno-occlusive disease in patients undergoing hematopoietic stem cell transplantation: a systematic review and meta-analysis. *Bone Marrow Transplant* 2006;37:677–686.
- [179] Richardson PG, Soiffer RJ, Antin JH, Uno H, Jin Z, Kurtzberg J, et al. Defibrotide for the treatment of severe hepatic veno-occlusive disease and multiorgan failure after stem cell transplantation: a multicenter, randomized, dose-finding trial. *Biol Blood Marrow Transplant* 2010;16:1005–1017.
- [180] Northup PG, McMahon MM, Ruhl AP, Altschuler SE, Volk-Bednarz A, Caldwell SH, et al. Coagulopathy does not fully protect hospitalized cirrhosis patients from peripheral venous thromboembolism. *Am J Gastroenterol* 2006;101:1524–1528.
- [181] Sogaard KK, Horvath-Puho E, Gronbaek H, Jepsen P, Vilstrup H, Sorensen HT. Risk of venous thromboembolism in patients with liver disease: a nationwide population-based case-control study. *Am J Gastroenterol* 2009;104:96–101.
- [182] Tripodi A, Mannucci PM. The coagulopathy of chronic liver disease. *N Engl J Med* 2011;365:147–156.
- [183] Rodriguez-Castro KI, Porte RJ, Nadal E, Germani G, Burra P, Senzolo M. Management of nonneoplastic portal vein thrombosis in the setting of liver transplantation: a systematic review. *Transplantation* 2012;94:1145–1153.
- [184] Francoz C, Belghiti J, Vilgrain V, Sommacale D, Paradis V, Condat B, et al. Splanchnic vein thrombosis in candidates for liver transplantation: usefulness of screening and anticoagulation. *Gut* 2005;54:691–697.
- [185] Zocco MA, Di SE, De CR, Novi M, Ainora ME, Ponziani F, et al. Thrombotic risk factors in patients with liver cirrhosis: correlation with MELD scoring system and portal vein thrombosis development. *J Hepatol* 2009;51:682–689.
- [186] Ogren M, Bergqvist D, Bjorck M, Acosta S, Eriksson H, Sternby NH. Portal vein thrombosis: prevalence, patient characteristics and lifetime risk: a population study based on 23,796 consecutive autopsies. *World J Gastroenterol* 2006;12:2115–2119.
- [187] Amitrano L, Guardascione MA, Scaglione M, Menchise A, Martino R, Manguso F, et al. Splanchnic vein thrombosis and variceal rebleeding in patients with cirrhosis. *Eur J Gastroenterol Hepatol* 2012;24:1381–1385.
- [188] Augustin S, Altamirano J, Gonzalez A, Dot J, Abu-Suboh M, Armengol JR, et al. Effectiveness of combined pharmacologic and ligation therapy in high-risk patients with acute esophageal variceal bleeding. *Am J Gastroenterol* 2011;106:1787–1795.
- [189] D'Amico G, de Franchis R. Upper digestive bleeding in cirrhosis. Post-therapeutic outcome and prognostic indicators. *Hepatology* 2003;38:599–612.
- [190] Amitrano L, Guardascione MA, Brancaccio V, Margaglione M, Manguso F, Iannaccone L, et al. Risk factors and clinical presentation of portal vein thrombosis in patients with liver cirrhosis. *J Hepatol* 2004;40:736–741.
- [191] Englesbe MJ, Kubus J, Muhammad W, Sonnenday CJ, Welling T, Punch JD, et al. Portal vein thrombosis and survival in patients with cirrhosis. *Liver Transpl* 2010;16:83–90.
- [192] Amitrano L, Brancaccio V, Guardascione MA, Margaglione M, Sacco M, Martino R, et al. Portal vein thrombosis after variceal endoscopic sclerotherapy in cirrhotic patients: role of genetic thrombophilia. *Endoscopy* 2002;34:535–538.
- [193] Erkan O, Bozdayi AM, Disibeyaz S, Oguz D, Ozcan M, Bahar K, et al. Thrombophilic gene mutations in cirrhotic patients with portal vein thrombosis. *Eur J Gastroenterol Hepatol* 2005;17:339–343.
- [194] Tublin ME, Dodd III GD, Baron RL. Benign and malignant portal vein thrombosis: differentiation by CT characteristics. *AJR Am J Roentgenol* 1997;168:719–723.

- [195] Rossi S, Rosa L, Ravetta V, Cascina A, Quaretti P, Azzaretti A, et al. Contrast-enhanced versus conventional and color Doppler sonography for the detection of thrombosis of the portal and hepatic venous systems. *AJR Am J Roentgenol* 2006;186:763–773.
- [196] Villa E, Camma C, Marietta M, Luongo M, Critelli R, Colopi S, et al. Enoxaparin prevents portal vein thrombosis and liver decompensation in patients with advanced cirrhosis. *Gastroenterology* 2012;143:1253–1260.
- [197] Luca A, Caruso S, Milazzo M, Marrone G, Mamone G, Crino F, et al. Natural course of extrahepatic nonmalignant partial portal vein thrombosis in patients with cirrhosis. *Radiology* 2012;265:124–132.
- [198] Nery F, Chevret S, Condat B, De RE, Boudaoud L, Rautou PE, et al. Causes and consequences of portal vein thrombosis in 1,243 patients with cirrhosis: results of a longitudinal study. *Hepatology* 2015;61:660–667.
- [199] Senzolo M, Sartori M, Rossetto V, Burra P, Cillo U, Boccagni P, et al. Prospective evaluation of anticoagulation and transjugular intrahepatic portosystemic shunt for the management of portal vein thrombosis in cirrhosis. *Liver Int* 2012;32:919–927.
- [200] Amitrano L, Guardascione MA, Menchise A, Martino R, Scaglione M, Giovine S, et al. Safety and efficacy of anticoagulation therapy with low molecular weight heparin for portal vein thrombosis in patients with liver cirrhosis. *J Clin Gastroenterol* 2010;44:448–451.
- [201] Delgado MG, Seijo S, Yepes I, Achecar L, Catalina MV, Garcia-Criado A, et al. Efficacy and Safety of Anticoagulation on Patients With Cirrhosis and Portal Vein Thrombosis. *Clin Gastroenterol Hepatol* 2012;10:776–783.
- [202] Werner KT, Sando S, Carey EJ, Vargas HE, Byrne TJ, Douglas DD, et al. Portal vein thrombosis in patients with end stage liver disease awaiting liver transplantation: outcome of anticoagulation. *Dig Dis Sci* 2013;58(6):1776–1780.
- [203] Luca A, Miraglia R, Caruso S, Milazzo M, Sapere C, Maruzzelli L, et al. Short- and long-term effects of the transjugular intrahepatic portosystemic shunt on portal vein thrombosis in patients with cirrhosis. *Gut* 2011;60(6):846–852.
- [204] Perarnau JM, Baju A, d'Alteroche L, Viguier J, Ayoub J. Feasibility and long-term evolution of TIPS in cirrhotic patients with portal thrombosis. *Eur J Gastroenterol Hepatol* 2010;22:1093–1098.
- [205] Han G, Qi X, He C, Yin Z, Wang J, Xia J, et al. Transjugular intrahepatic portosystemic shunt for portal vein thrombosis with symptomatic portal hypertension in liver cirrhosis. *J Hepatol* 2011;54:78–88.
- [206] Senzolo M, Patch D, Burra P, Burroughs AK. Tips for portal vein thrombosis (PVT) in cirrhosis: not only unblocking a pipe. *J Hepatol* 2011;55(4):945–946.
- [207] Kearon C, Akl EA, Comerota AJ, Prandoni P, Bounameaux H, Goldhaber SZ, et al. Antithrombotic therapy for VTE disease: Antithrombotic Therapy and Prevention of Thrombosis, 9th ed.: American College of Chest Physicians Evidence-Based Clinical Practice Guidelines. *Chest* 2012;141:e419S–e494S.
- [208] Garcia DA, Baglin TP, Weitz JI, Samama MM. Parenteral anticoagulants: Antithrombotic Therapy and Prevention of Thrombosis, 9th ed.: American College of Chest Physicians Evidence-Based Clinical Practice Guidelines. *Chest* 2012;141:e24S–e43S.
- [209] Rodriguez-Castro KI, Simioni P, Burra P, Senzolo M. Anticoagulation for the treatment of thrombotic complications in patients with cirrhosis. *Liver Int* 2012;32:1465–1476.
- [210] Bechmann LP, Wichert M, Kroger K, Hilgard P. Dosing and monitoring of low-molecular-weight heparin in cirrhotic patients. *Liver Int* 2011;31:1064.
- [211] Lisman T, Porte RJ. Towards a rational use of low-molecular-weight heparin in patients with cirrhosis. *Liver Int* 2011;31:1063.
- [212] Senzolo M, Rodriguez-Castro KI, Rossetto V, Radu C, Gavasso S, Carraro P, et al. Increased anticoagulant response to low-molecular-weight heparin in plasma from patients with advanced cirrhosis. *J Thromb Haemost* 2012;10:1823–1829.
- [213] Ageno W, Gallus AS, Wittkowsky A, Crowther M, Hylek EM, Palareti G. Oral anticoagulant therapy: Antithrombotic Therapy and Prevention of Thrombosis, 9th ed: American College of Chest Physicians Evidence-Based Clinical Practice Guidelines. *Chest* 2012;141:e44S–e88S.
- [214] van den Besselaar AM, Barrowcliffe TW, Houbouyan-Reveillard LL, Jespersen J, Johnston M, Poller L, et al. Guidelines on preparation, certification, and use of certified plasmas for ISI calibration and INR determination. *J Thromb Haemost* 2004;2:1946–1953.
- [215] Tripodi A, Chantarangkul V, Mannucci PM. The international normalized ratio to prioritize patients for liver transplantation: problems and possible solutions. *J Thromb Haemost* 2008;6:243–248.
- [216] Tripodi A, Palareti G. New anticoagulant drugs for treatment of venous thromboembolism and stroke prevention in atrial fibrillation. *J Intern Med* 2012;271:554–565.
- [217] Liakoni E, Ratz Bravo AE, Terracciano L, Heim M, Krahenbuhl S. Symptomatic hepatocellular liver injury with hyperbilirubinemia in two patients treated with rivaroxaban. *JAMA Intern Med* 2014;174:1683–1686.