CrossMark

EASL JOURNAL OF HEPATOLOGY

Магнитно-резонансная томография и эластография в качестве методов неинвазивной количественной оценки стеатоза и фиброза при неалкогольной жировой болезни печени: от клинических исследований к клинической практике

Parambir S. Dulai[1], Claude B. Sirlin[2], Rohit Loomba[1,3,*]

[1] Division of Gastroenterology, Department of Medicine, University of California at San Diego, La Jolla, CA, United States; [2] Liver Imaging Group, Department of Radiology, University of California at San Diego, La Jolla, CA, United States; [3] NAFLD Research Center, Department of Medicine, University of California at San Diego, La Jolla, CA, United States

Неалкогольная жировая болезнь печени (НАЖБП) — одна из самых частых причин хронического поражения печени, и ее распространенность во всем мире увеличивается. Развитие неалкогольного стеатогепатита (НАСГ) приводит к существенному увеличению заболеваемости и смертности. В связи с этим предпринимаются усилия по разработке лекарственных средств, способных замедлить прогрессирование болезни и снизить риск осложнений. Оценка выраженности НАЖБП в рамках клинических исследований и в клинической практике в настоящее время осуществляется с помощью биопсии печени. Однако такая оценка неточная, стоит дорого и несет риск осложнений. В связи с этим возникает необходимость в надежных суррогатных показателях, которые можно будет использовать в клинических исследованиях и обычной практике. В последние годы были достигнуты значительные успехи в области магнитно-резонансной технологии. Доказано, что методы магнитно-резонансной томографии (МРТ) и эластографии (МРЭ) обладают высокой точностью в выявлении стеатоза и фиброза печени. В настоящей статье мы обобщили современные данные относительно применения МРТ и МРЭ при НАЖБП и продемонстрировали их значение в сфере клинических исследований НАСГ и фиброза печени. Кроме того, мы рассмотрели применение этих методов в клинической практике, где в связи с растущей распространенностью НАЖБП потребуются более точные алгоритмы наблюдения.
© 2016 European Association for the Study of the Liver.

Ключевые слова: магнитно-резонансная томография, магнитно-резонансная эластография, неалкогольная жировая болезнь печени, неалкогольный стеатогепатит.
Получено 4 января 2016 г.; получено с поправками 19 мая 2016 г.; принято в печать 6 июня 2016 г.
* Автор, ответственный за переписку. Адрес: 9500 Gilman Drive, MC 0063, Division of Gastroenterology and Epidemiology, University of California at San Diego, La Jolla, CA 92093, United States. Tel.: +1 858 534 2624; fax: +1 858 534 3338.
E-mail: roloomba@ucsd.edu (R. Loomba).
Сокращения: 95% ДИ — 95%-й доверительный интервал; AUC — площадь под характерестической кривой; CAP — контролируемый параметр затухания; PDFF — доля жира, взвешенная по протонной плотности; SD — стандартное отклонение; АЛИВ — акустическая лучевая импульсная визуализация; КВК — коэффициент внутригрупповой корреляции; МРС — магнитно-резонансная спектроскопия; МРТ — магнитно-резонансная томография; МРЭ — магнитно-резонансная эластография; НАЖБП — неалкогольная жировая болезнь печени; НАСГ — неалкогольный жировой стеатогепатит; ТЭ — транзиентная эластография.

Введение

Неалкогольная жировая болезнь печени (НАЖБП) — одно из самых частых хронических заболеваний печени в США (им страдает около 100 млн американцев), и во всем мире распространенность НАЖБП повышается наряду с ростом эпидемии сахарного диабета, ожирения и метаболического синдрома [1–3]. НАЖБП обычно разделяют на два фенотипа: неалкогольный стеатоз печени и неалкогольный стеатогепатит (НАСГ). НАЖБП приводит к повышению заболеваемости и смертности от печеночных (фиброза, цирроза, гепатоцеллюлярного рака) и внепеченочных осложнений (сердечно-сосудистых и онкологических заболеваний) [4–11]. Осознавая растущую распространенность НАЖБП во всем мире, Американская ассоциация по изучению болезней печени (AASLD) и другие международные экспертные сообщества в настоящее время работают совместно с регулирующими органами с целью более точного установления целей лечения НАСГ и критериев оценки его эффективности [12]. Это привело к существенному повышению числа исследований во всем мире [5], и хотя ни одно из терапевтических вмешательств на сегодня не одобрено при НАСГ, ожидается, что в перспективе клинические исследования НАСГ и фиброза печени поднимут волну инноваций и обеспечат их экспоненциальный рост в ближайшие годы.

В настоящее время при проведении терапевтических исследований при НАСГ требуется биопсия печени для

подтверждения ответа на лечение. Однако биопсия печени сопряжена с большими затратами и высоким риском осложнений (кровотечения, перфорации, смерти), что заставляет как пациентов, так и врачей сомневаться в целесообразности ее проведения. Кроме того, оценки, сделанные на основании результатов биопсии, характеризуются выраженной вариабельностью как у одного исследователя, так и у разных исследователей [13–16]. Помимо этого, несмотря на тенденцию к диффузному накоплению жира в печени, его распределение неравномерно, что приводит к неточным оценкам прогрессирования заболевания из-за биопсии разных участков [17–22]. Эти недостатки имеют важные последствия для клинических исследований, поскольку диагностическая точность, надежность и чувствительность оцениваемых показателей влияют на размер выборки исследования, его результативность и стоимость. Кроме того, перенос полученных результатов в повседневную практику представляет трудности, учитывая невозможность частого выполнения биопсии печени в рутинном порядке. Таким образом, существует необходимость в создании надежных суррогатных показателей, обладающих высокой точностью, которые могут использоваться вместо биопсии печени. Это будет иметь большое значение в ранних фазах клинических исследований и облегчит перенос их результатов в клиническую практику.

Для НАЖБП был предложен ряд неинвазивных биомаркеров, однако их непостоянная диагностическая точность, недостатки в определенных подгруппах больных и отсутствие валидации мешают их применению в качестве стандартных оцениваемых показателей в клинических исследованиях и клинической практике [14, 23, 24]. Сегодня достигнуты значительные успехи в области магнитно-резонансной технологии и была продемонстрирована высокая точность магнитно-резонансной томографии (МРТ) и эластографии (МРЭ) в качестве методов неинвазивной количественной оценки стеатоза и фиброза печени [25–30]. Таким образом, эти методы могут стать альтернативой биопсии печени для диагностики НАЖБП, выявления групп риска (больных с НАСГ и фиброзом печени) и оценки ответа на терапевтические вмешательства.

В настоящей обзорной статье мы обобщаем современные данные о применении МРТ и МРЭ при НАЖБП и преимуществах этих методов визуализации перед другими методами, а также рассматриваем способы их применения для оценки выраженности стеатоза и фиброза печени в клинических исследованиях и практической медицине. Разработка и валидация магнитно-резонансных методов будут иметь большое значение для дальнейших клинических исследований НАЖБП, а также для клинической практики, где в связи с растущей распространенностью НАЖБП потребуется проведение неинвазивного скрининга и создание протоколов наблюдения в динамике.

Критерии применимости биомаркеров в качестве суррогатных и клинических показателей

Под биомаркером понимают характеристику, которая объективно измеряется и оценивается в качестве показателя нормальных биологических процессов, патогенетических процессов или фармакологических ответов на терапевтическое вмешательство [31]. Составной биомаркер представляет собой комбинацию двух или более биомаркеров, объединенных в рамках установленного алгоритма с целью создать единую интерпретируемую величину. Если биомаркер используется в качестве замены клинически значимого показателя, его называют суррогатным [32–34]. Надежные суррогатные биомаркеры должны соответствовать определенным строгим критериям, поэтому их поиск имеет большое значение [35].

В целом биомаркеры можно разделить на четыре основных типа: диагностические, прогностические, предикторные и фармакодинамические. Для каждого из этих типов требуется определенный набор рабочих характеристик, которым должен соответствовать суррогатный биомаркер [32–37]. Достоверность (валидность) — это степень, до которой метод позволяет правильно определить исход, для оценки которого он предусмотрен; надежность — это воспроизводимость и постоянство получаемых результатов; восприимчивость — это способность выявлять значимые изменения в состоянии здоровья; применимость — легкость применения метода в заданных условиях. Все эти свойства являются важными рабочими характеристиками, подлежащими оценке [37]. Эти характеристики помогают обеспечить точную и согласованную оценку ключевых исходов при разных терапевтических вмешательствах и в разных подгруппах пациентов с одновременным сведением к минимуму размера клинического исследования путем сокращения группы плацебо и устранения систематической ошибки, связанной с набором участников. Эти рабочие характеристики следует оценить в процессе валидации, цель которой — продемонстрировать, что суррогатный показатель коррелирует с клиническим исходом и совокупным эффектом лечения [38–41].

Учитывая приведенные выше определения, мы можем изучить показатели МРТ и МРЭ в качестве суррогатных биомаркеров стеатоза и фиброза печени и их применимость в клинических исследованиях и практической медицине. Мы также рассмотрим рабочие характеристики этих показателей и доступные данные для их валидации.

Оценка стеатоза с помощью МРТ

Технические аспекты: количественная оценка стеатоза по протонной плотности печени

В отличие от других методов визуализации, таких как УЗИ и КТ, в которых для оценки стеатоза используются косвенные показатели (т. е. эхогенность и ослабление сигнала), в магнитно-резонансных методах количественная оценка стеатоза выполняется путем измерения доли жира, взвешенной по протонной плотности (proton density fat fraction, PDFF). PDFF рассчитывают как отношение протонной плотности (количества протонов) печеночного жира к общей протонной плотности печени (количеству протонов жира и воды). Для разделения сигналов, получаемых от воды и от жира, применяется отображение химического сдвига методом градиентного эха. Для сведения к минимуму ошибки при получении T1-взвешенного

изображения используется малый угол α, а для поправки на T2*-эффекты — метод множественного эха [23, 42–48]. При некоторых вариантах этого подхода оставляют только магнитудные изображения, а фазовые изображения удаляют. Эти варианты позволяют только оценить PDFF от 0 до 50 %, что, к счастью, охватывает биологический диапазон стеатоза у людей, который редко превышает 50 % [23]. В более сложных вариантах сохраняют и магнитудные, и фазовые изображения для оценки PDFF во всем динамическом диапазоне (0–100 %) содержания жира во всех тканях. Оба варианта можно воспроизвести любым из МР-сканеров при любой силе магнитного поля [49–54], и они могут без труда интерпретироваться в условиях клинической практики (рис. 1).

Ключевой момент

Определяемая с помощью МРТ доля жира, взвешенная по протонной плотности, — надежный, точный и воспроизводимый показатель для неинвазивной количественной оценки НАЖБП.

Достоверность: диагностическая точность и постоянство в разных субпопуляциях

Для того чтобы использовать МРТ-PDFF в качестве диагностического биомаркера, необходимо продемонстрировать высокую точность этого метода в выявлении и количественной оценке стеатоза у всех групп пациентов по сравнению с принятым «золотым стандартом» (т. е. гистологической оценкой по шкале, разработанной сетью клинических исследований НАСГ [55]). Permutt et al. [29] и Tang et al. [53] обнаружили сильную корреляцию МРТ-PDFF и гистологической оценки (r^2 = 0,54; p < 0,001, p = 0,69 и p < 0,001 соответственно), а Tang et al. [53] подтвердили также высокую диагностическую точность МРТ-PDFF для дифференцировки между наличием стеатоза (≥ 1 степени по шкале НАСГ) и его отсутствием (0 степень НАСГ) (площадь под характеристической кривой [AUC] 0,989; 95%-й доверительный интервал [95% ДИ] 0,968–1,000). Диагностическая точность МРТ-PDFF была также подтверждена Idilman et al. [56] и Bannas et al. [57]. В обоих случаях было продемонстрировано, что МРТ-PDFF тесно коррелирует с результатами гистологического исследования биоптатов (r = 0,82) и эксплантатов (r = 0,85). Согласованность результатов в разных подгруппах пациентов также оценивалась в нескольких исследованиях, в которых было показано, что основные характеристики (возраст, пол, индекс массы тела), компоненты заболевания (гистологическое воспаление, сопутствующие заболевания печени, накопление железа) и технические факторы (сила магнитного поля) не оказывают значимого влияния на диагностическую точность МРТ-PDFF при НАЖБП [46, 58, 59] (табл. 1). Таким образом, МРТ-PDFF — надежный количественный биомаркер, определяемый с помощью неинвазивного метода визуализации. МРТ-PDFF может использоваться в клинических исследованиях и повысить их эффективность за счет уменьшения выборки благодаря снижению неоднородности при классификации заболевания.

Надежность: воспроизводимость результатов при оценке одним и разными исследователями

Колебания в выраженности стеатоза в разных участках печени создают риск ошибки при проведении биопсии, что может привести к неверному определению стадии заболевания [13, 14, 22]. Таким образом, точность оценок стеатоза и их воспроизводимость разными исследователями с помощью МРТ-PDFF имеют большое значение.

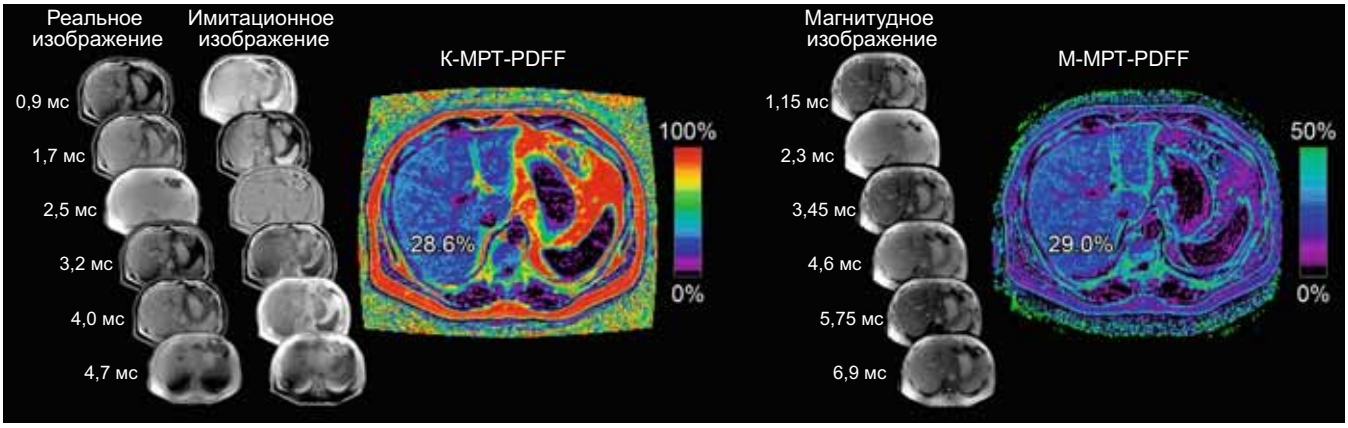

Рис. 1. Принципы МРТ-PDFF и количественной оценки стеатоза. Слева направо на рисунке представлен сначала сложный метод оценки PDFF, при котором регистрируют реальные изображения и изображения, полученные во время имитационного моделирования, для создания PDFF-карты 0–100 %, которая здесь обозначена как «K-MPT-PDFF». Далее продемонстрированы магнитудные изображения, которые разбивают на квадраты для создания PDFF-карты в диапазоне 0–50 %. Эта карта здесь обозначена как «M-MPT-PDFF». При обоих методах регистрируются множественные изображения с оптимальными интервалами для разделения сигналов, полученных от воды и жира, используется поправка на T2*-затухание сигнала и спектральная модель со множеством пиков для коррекции эффектов интерференции в виде многочастотного резонанса от сигналов протонов жира. Необходимо отметить, что для PDFF, полученной на основе магнитудных изображений, рассчитанные значения находятся в диапазоне только 0–50 %. Это попадает в биологические пределы содержания жира.

Таблица 1. Диагностическая точность МРТ-PDFF для определения степени стеатоза

Автор	Дизайн	Характеристика пациентов	Эталонный стандарт	Пороговые значения МРТ-PDFF	Точность/корреляция
Permutt et al. [29]	Поперечное проспективное когортное	51 взрослый; доказанная биопсией НАЖБП; АсАТ/АлАТ > ВГН; исключены другие причины	Биопсия печени с применением шкалы НАСГ; один патоморфолог, оценивавший результаты слепым методом	Степень I: 8,9 % Степень II: 16,3 % Степень III: 25 %	r^2 = 0,56; пациенты с фиброзом 4-й стадии имели менее выраженный стеатоз
Tang et al. [53]	Поперечное проспективное когортное	77 взрослых и детей; доказанная биопсией НАЖБП; исключены другие причины	Биопсия печени с применением шкалы НАСГ; патоморфолог, оценивавший результаты «слепым» методом	Степень I: 6,4 % Степень II: 17,4 % Степень III: 22,1 %	AUC 0,989 степень I AUC 0,825 ≥ II степени AUC 0,893 ≥ III степени
Idilman et al. [56]	Ретроспективное когортное	70 взрослых; доказанная биопсией НАЖБП; исключены другие причины	Биопсия печени с применением шкалы НАСГ; патоморфолог, оценивавший результаты слепым методом	Степень II–III: 15 %	AUC 0,950 ≥ II степени; при наличии фиброза корреляция ослабевала
Bannas et al. [57]	Поперечное проспективное когортное	13 доноров печени, у которых печень была признана непригодной для пересадки	По 5 участков, взятых с помощью толстоигольной биопсии из 9 сегментов (45 участков на пациента), с оценкой по шкале НАСГ; два патоморфолога, оценивавших результаты слепым методом	НД	Выраженная корреляция с результатами гистологического исследования (r^2 = 0,850), при оценке стеатоза было меньше расхождений при применении МРТ-PDFF, чем при гистологическом исследовании
Heba ER et al. [58]	Ретроспективное когортное	506 взрослых; доказанная биопсией НАЖБП или подозрение на НАЖБП; исключены другие причины	МРС правой доли печени	НД	Результаты 2D-эхо менее точные, результаты 3D-эхо более точные, на результаты влиял ИМТ и пол (мужской)

r^2 — коэффициент корреляции; АлАТ — аланинаминотрансфераза; АсАТ — аспартатаминотрансфераза; ВГН — верхняя граница нормы; ИМТ — индекс массы тела; НД — нет данных.

Negrete et al. [60] продемонстрировали высокое совпадение оценок у разных исследователей для каждого сегмента печени (коэффициент внутригрупповой корреляции [КВК] ≥ 0,992; стандартное отклонение [SD] ≤ 0,66 %; диапазон ≤ 1,24 %), каждой доли печени (КВК ≥ 0,998; SD ≤ 0,34 %; диапазон ≤ 0,64 %) и печени в целом (КВК 0,999; SD ≤ 0,24 %; диапазон ≤ 0,45 %). В дальнейшем Tyagi et al. [61] показали, что МРТ на основе магнитудных изображений, МРТ на основе комплексных изображений и магнитная резонансная спектроскопия (МРС) характеризуются высоким совпадением оценок PDFF у одного исследователя и у разных исследователей (КВК ≥ 0,9900; SD ≤ 0,5 %; для всех сравнений). Bannas et al. [57] также продемонстрировали согласованность оценок у одного исследователя и разных исследователей, и показали их воспроизводимость. При этом все авторы указали на меньшее расхождение оценок МРТ-PDFF, чем гистологических оценок (p < 0,001).

Эти данные свидетельствуют о том, что МРТ-PDFF не только позволяет выполнять точную количественную оценку выраженности стеатоза, но и характеризуется высокой воспроизводимостью результатов, более надежен, чем гистологическое исследование. Поскольку все показатели SD для оценок МРТ-PDFF были менее 1, результаты этих исследований указывают на то, что данный метод позволяет достоверно зарегистрировать изменения с течением времени до 2 % и, возможно, даже меньше. Кроме того, минимальные расхождения были наиболее выраженными на уровне сегментов и наименее выраженными на уровне печени в целом, что может оказать влияние на мощность исследования в отношении регистрации изменений с течением времени в зависимости от анатомического уровня и участка, представляющей интерес.

Чувствительность: топографическая оценка выраженности стеатоза

Для того чтобы использовать МРТ-PDFF в качестве эффективного фармакодинамического биомаркера, необходимо продемонстрировать возможность выявлять с его помощью изменения во времени, коррелирующие с истинным биологическим ответом и/или значимыми клиническими исходами. В проспективном рандомизированном двойном слепом плацебо-контролируемом исследовании Le et al. [62] распределили 50 пациентов с подтвержденным биопсией НАСГ на группу колесевелама и группу плацебо. Через 24 нед. авторы оценили изменение выраженности стеатоза с помощью МРТ-PDFF. Чтобы внести поправки на возможное расхождение оценок на уровне сегментов, авторы регистрировали PDFF в 3 участках (около 300–400 мм^2) в каждом из 9 сегментов (в общей сложности 27 участков) в начале исследования и в ходе наблюдения в динамике (рис. 2, *A*). Для каждого сегмента авторы рассчитывали среднее из трех значений МРТ-PDFF, после чего оценивали чувствительность и точность

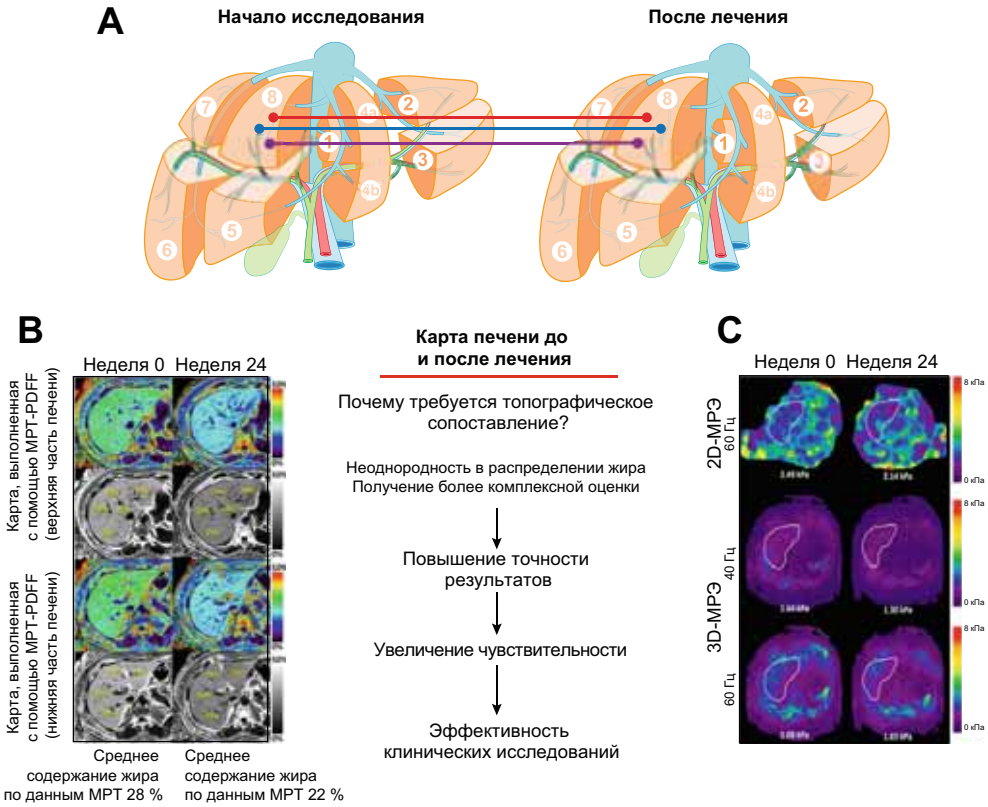

Рис. 2. Топография участков, представляющих интерес, и чувствительность МРТ-PDFF и МРЭ. Представлено по материалам Loomba et al. [119]. (*A*) Анатомическая топография участков, представляющих интерес. (*B*) Карта всей печени, выполненная с помощью МРТ-PDFF в начале исследования и через 24 нед. (*C*) Карта всей печени, выполненная с помощью МРЭ в начале исследования и через 24 нед.

метода в оценке изменений по сравнению с МРС. По данным МРТ-PDFF в группе ковесалама отмечалось уменьшение выраженности стеатоза во всех 9 сегментах печени со средней разницей 5,6 % (p = 0,002) по сравнению с началом лечения. При этом результаты, полученные с помощью МРТ-PDFF, тесно коррелировали с МРС-PDFF (r^2 = 0,96; p < 0,001). Напротив, при оценке выраженности стеатоза с помощью биопсии не удалось выявить какого-либо эффекта от лечения. В дополнительном анализе, выполненном Noureddin et al. [63], было показано, что у пациентов, у которых произошло повышение или снижение PDFF ≥ 1 %, также отмечалось повышение или снижение массы тела и уровня аланинаминотрансферазы и аспартатаминотрансферазы к 24-й неделе (p < 0,05). Такое небольшое изменение выраженности стеатоза невозможно зарегистрировать с помощью биопсии.

Все вместе эти результаты свидетельствуют о том, что метод МРТ-PDFF обладает высокой чувствительностью к измерению выраженности стеатоза, а изменения PDFF коррелируют с биологическим ответом (изменением активности ферментов печени) и значимым клиническим ответом (изменением массы тела). При этом топографическая оценка (сравнение PDFF в одних и тех же участках в начале и в конце исследования) обеспечивает высокую точность при определении количественных изменений с течением времени. Кроме того, поскольку показатель МРТ-PDFF характеризуется более высокой чувствительностью к изменениям выраженности стеатоза с течением времени, чем гистологическое исследование биоптатов, существует более высокая вероятность зарегистрировать с его помощью как благоприятные, так и нежелательные эффекты лечения. Это служит дополнительным аргументом в пользу его применения в качестве суррогатного биомаркера стеатоза печени.

Ключевой момент

Оценка количественных изменений содержания жира в определенных участках печени позволяет получить более точное представление относительно изменений, произошедших на фоне терапии, в исследованиях НАСГ.

Сравнительная эффективность МРТ-PDFF и других методов визуализации для количественной оценки стеатоза и внедрения в практику

МРС позволяет оценить PDFF непосредственно путем определения разницы пиков воды и жира в домене резонансных частот [51, 64, 65]. Поскольку МРС дает более прямую оценку содержания жира и воды, чем МРТ, при которой их содержание определяется путем анализа колебаний МР-сигнала во времени, считается, что МРС точнее. Однако МРС-PDFF имеет ряд недостатков, которые необходимо учитывать (табл. 2). Во-первых, так же как при биопсии, данные МРС регистрируются в одном участке, т. е. воксе-

Таблица 2. Сравнение визуализирующих методов оценки стеатоза при НАЖБП

	МРС	МРТ	УЗИ	CAP
Оценка	Прямое определение различий пиков воды и жира в домене резонансных частот	Непрямая оценка результатов ВХС сигналов на границе пиков воды и жира в фазу и противофазу	Оценка на основе косвенных показателей (т. е. затухания или эхогенности)	Оценка на основе ВКУЭ с использованием алгоритма ультразвукового контролируемого параметра затухания
Динамический диапазон	Один участок (воксель 8 см^3), выбранный вручную в паренхиме печени на основе 3D-изображения	Количественная оценка (0–100 %) на протяжении всей паренхимы	Ограничен при общем содержании жира в печени < 20 %	Субоптимальная количественная оценка в широком диапазоне участков, представляющих интерес
Применение	Неосуществима с помощью стандартных сканеров и требует большого опыта	Легко выполняется с помощью стандартных сканеров и требует минимального опыта	Легко осуществляется в обычной практике	Диагностика на месте наблюдения за пациентом (портативный метод)
Точность	Высокая диагностическая точность, на которую не оказывают существенного влияния демографические характеристики, показатели гистологической активности или наличие сопутствующих заболеваний печени	Высокая диагностическая точность, на которую не оказывают существенного влияния демографические характеристики, показатели гистологической активности или наличие сопутствующих заболеваний печени	Умеренная диагностическая точность, на которую оказывают существенное влияние такие характеристики, как ожирение и наличие сопутствующих заболеваний печени	Диагностическая точность выше, чем при стандартном УЗИ, но ниже, чем при МРТ; на результаты влияет наличие ожирения или воспаления и стадия фиброза
Достоверность	Высокая воспроизводимость результатов с минимальными расхождениями	Более высокая воспроизводимость и менее выраженные расхождения, чем при МРС и гистологическом исследовании	Умеренная достоверность и зависимость от опыта оператора	Более высокая достоверность и менее выраженные расхождения, чем при УЗИ, но при этом достоверность ниже, чем при МРТ
Чувствительность	Чувствителен к изменениям выраженности стеатоза в отдельно взятом участке	Высокочувствителен к изменениям выраженности стеатоза на протяжении всей паренхимы	Ограниченная чувствительность и невозможность топографического сопоставления участков, представляющих интерес	Более высокая чувствительность, чем при УЗИ
Топографическая оценка фиброза	Требует применения альтернативного оборудования для топографического сопоставления	Топографическое сопоставление с МРЭ	Невозможность топографического сопоставления	Топографическая оценка с ВКУЭ

ВКУЭ — вибрационная контролируемая ультразвуковая эластография; ВХС — визуализация химического сдвига.

ли выбираются оператором в паренхиме печени в соответствии с анатомическими ориентирами, отмеченными на традиционном изображении. Таким образом, подобно биопсии, метод позволяет выполнить количественную оценку стеатоза лишь в небольшом участке печени (хотя воксель размером 8 см^3 в несколько раз превышает участок биопсии) и не отражает распределение жира во всей паренхиме печени [17]. Во-вторых, МРС, будучи сложным методом, требует наличия значительного опыта у оператора для получения изображения и его анализа и не все сканеры приспособлены для этой методики, что ограничивает ее применение в клинических исследованиях и обычной практике. И наконец, несмотря на то что МРС считается более точным методом, во множестве исследований продемонстрирована выраженная корреляция диагностической точности, воспроизводимости и чувствительности результатов MPT-PDFF и MPC-PDFF [5, 27, 58, 61–63]. Таким образом, простота в применении, сходные с МРС рабочие характеристики и возможность получить количественную оценку стеатоза всей печени делают MPT-PDFF более привлекательным вариантом, чем MPC-PDFF.

Одним из основных недостатков MPT-PDFF является необходимость специального и дорогостоящего оборудования, а также опыта получения и интерпретации результатов. В связи с этим несколькими исследователями была начата работа по оценке возможности применения для количественной оценки стеатоза такого неинвазивного и доступного метода, как УЗИ [66]. Хотя УЗИ позволяет выявить ряд специфических для НАЖБП признаков и характеризуется относительно высоким совпадением результатов у разных операторов, чувствительность метода существенно снижается при общем содержании жира в печени менее 20 % [67–75]. Кроме того, чувствительность метода снижают ожирение, сопутствующие заболевания печени (гепатит С) и некоторые другие факторы [75–79], что не позволяет этому методу различать наличие или отсутствие стеатоза у пациентов группы риска с достаточной степенью надежности.

В настоящее время появились новые методы количественной оценки на основе УЗИ, результаты которых тесно коррелируют с результатами MPT-PDFF (коэффициент корреляции Спирмена $\rho = 0{,}80$; $p < 0{,}0001$) [80]. Наиболее изучен из них метод оценки контролируемого параметра затухания (controlled attenuation parameter, CAP). Показано, что одновременное определение содержания жира в печени с помощью CAP и жесткости печени с помощью ультразвуковой эластографии позволяет получить более точные оценки выраженности стеатоза у разных групп больных [80–87]. Недавно было выполнено прямое сравнение эффективности методов MPT-PDFF и CAP для количественной оценки стеатоза, в результате которого продемонстрирована более высокая точность MPT-PDFF

для выявления стеатоза I степени (МРТ-PDFF: AUC 0,98, 95% ДИ 0,96–1,00 *vs* CAP: AUC 0,88, 95% ДИ 0,80–0,95), для дифференцировки стеатоза I и II степеней (МРТ-PDFF: AUC 0,90, 95% ДИ 0,81–0,98 *vs* CAP: AUC 0,73,; 95% ДИ 0,64–0,81) и для дифференцировки стеатоза II и III степеней (МРТ-PDFF: AUC 0,79, 95% ДИ 0,64–0,95 *vs* CAP: AUC 0,70, 95% ДИ 0,58–0,83) [88]. Таким образом, УЗИ может применяться в клинической практике как недорогой метод с умеренной диагностической точностью, однако МРТ-PDFF остается наиболее точным методом количественной оценки стеатоза. Повышение точности диагностики при использовании этого метода может компенсировать его высокую стоимость за счет того, что он позволяет избежать затрат, обусловленных осложнениями, которые связаны с получением ложноотрицательных результатов. Если в обычной практике доступность МРТ-PDFF ограничена, его применение будет иметь наибольшую ценность у пациентов с высоким риском прогрессирования до НАСГ и у больных с осложнениями НАСГ, у которых планируются определенные терапевтические вмешательства. Исходная оценка и обследование в динамике в условиях специализированной клиники с опытом проведения МРТ-PDFF помогут обеспечить наиболее точное количественное определение тяжести заболевания и ответа на терапию, что будет оказывать влияние на связанную с этим патологическим состоянием отдаленную заболеваемость и смертность.

Значение фиброза при количественной оценке стеатоза: потребность в составном биомаркере

Необходимо отметить, что хотя МРТ-PDFF обладает высокой точностью, надежностью и чувствительностью для количественной оценки стеатоза при НАЖБП, ее применение в качестве биомаркера у пациентов с более тяжелым поражением печени ограничено выраженностью сопутствующего фиброза [29, 56]. Permutt et al. [29] продемонстрировали, что средняя степень выраженности стеатоза по данным МРТ-PDFF и гистологического исследования оставалась относительно стабильной при фиброзе 0–3-й стадии, но существенно снижалась при фиброзе 4-й стадии. Schwimmer et al. [89] также обнаружили, что корреляция между МРТ-PDFF и результатами гистологического исследования ($p < 0,01$) была слабее у детей с фиброзом 2–4-й стадии (0,61), чем у детей без фиброза (0,76) или с фиброзом 1-й стадии (0,78). Таким образом, если МРТ-PDFF предполагается использовать для оценки ответа на терапию у пациентов с более тяжелым поражением печени, необходимо одновременное определение стадии фиброза. Возможно, решить этот вопрос поможет определение жесткости печени с помощью магнитно-резонансной эластографии (МРЭ) (см. ниже).

Оценка фиброза печени с помощью МРЭ

Технические аспекты: количественная оценка фиброза печени

У фиброза отсутствуют молекулярные признаки, которые можно зарегистрировать с помощью современных методов визуализации, и всеми этими методами фиброз выявляется на основании косвенных показателей. Поскольку отложение коллагена, с которым связано развитие фиброза, является причиной ригидности паренхимы, ведущим методом для оценки фиброза служит эластография. В МРЭ используется фазово-контрастная импульсная последовательность, быстро распространяющая волны механического сдвига (как правило, генерируемые с частотой 60 Гц) [90]. Затем создаются поперечные эластограммы, отражающие жесткость печени на основании данных о распространении волны. Технически эластография может быть выполнена с помощью большинства МР-сканеров путем добавления аппаратуры для генерации механических волн и специального программного обеспечения для получения и обработки результатов [90]. Поскольку волны могут визуализироваться и анализироваться глубоко в печени, МРЭ позволяет оценить большой объем печени и может быть выполнена в сочетании с традиционной МРТ.

Достоверность и надежность: диагностическая точность и воспроизводимость количественных оценок фиброза

В нескольких исследованиях изучалась диагностическая точность МРЭ для количественной оценки фиброза при НАЖБП; результаты их объединенного анализа показали, что МРЭ обладает высокой диагностической точностью (AUC 0,90; 95% ДИ 0,84–0,94) для выявления выраженного фиброза (3–4-й стадии) [25, 26, 30, 91–94] (табл. 3). Было продемонстрировано постоянство диагностической точности в разных подгруппах пациентов (в зависимости от пола и наличия ожирения) и при разных проявлениях заболевания (степень воспаления, степень жесткости печени). Недавнее проспективное когортное исследование показало, что новые версии метода (3-мерная МРЭ 40 Гц) являются более точными (AUC 0,981), чем традиционные (3D-МРЭ 60 Гц: AUC 0,927; 2D-МРЭ 40 Гц: AUC 0,921) [94]. Совпадение оценок МРЭ, полученных разными исследователями, было высоким (КВК 0,99; 95% ДИ 0,98–1,00) и выше, чем при установлении стадий на основании гистологического исследования (КВК 0,91; 95% ДИ 0,86–0,94). Таким образом, МРЭ характеризуется высокой точностью при обнаружении фиброза, на ее результаты не влияют клинико-демографические показатели, что делает оценки воспроизводимыми в разных группах пациентов. Важно также, что согласованность результатов, полученных разными исследователями, при установлении стадии фиброза является практически идеальной и превышает таковую при гистологическом исследовании. В связи с этим МРЭ считается надежным методом оценки фиброза печени [30].

Ключевой момент

МРЭ становится точным воспроизводимым неинвазивным методом количественной оценки выраженного фиброза при НАЖБП.

Таблица 3. Диагностическая точность МРЭ для установления стадии фиброза печени

Автор	Дизайн	Характеристика пациентов	Эталонный стандарт	Пороговое значение МРЭ	Точность/корреляция
Loomba et al. [30]	Поперечное проспективное когортное исследование, сравнительная эффективность	117; доказанная при биопсии НАЖБП; исключены другие причины	Биопсия печени с применением шкалы НАСГ; патоморфолог, оценивавший результаты слепым методом; шкала из 5 пунктов (0–4); 3–4 = выраженный фиброз	Стадия 1: 3,02 кПа Стадия 2: 3,58 кПа Стадия 3: 3,64 кПа Стадия 4: 4,67 кПа	AUC 0,838 ≥ 1-й стадии AUC 0,856 ≥ 2-й стадии AUC 0,924 ≥ 3-й стадии AUC 0,894 ≥ 4-й стадии
Kim et al. [91]	Ретроспективное когортное	142; доказанная при биопсии НАЖБП в течение 1 года до проведения МРЭ; исключены другие причины	Биопсия печени с применением классификации Brunt; патоморфолог, оценивавший результаты слепым методом; шкала из 5 пунктов (0–4); 3–4 = выраженный фиброз	Стадия 0–2 *vs* 3–4: 4,15 кПа	AUC 0,954 ≥ 3-й стадии Повышение точности по сравнению с FIB-4, шкалой фиброза при НАЖБП, отношением АсАТ/АлАТ, индексами APRI или BARD
Cui et al. [25]	Поперечное проспективное когортное исследование, сравнительная эффективность	102; доказанная при биопсии НАЖБП; исключены другие причины	Биопсия печени с применением шкалы НАСГ; патоморфолог, оценивавший результаты слепым методом; шкала из 5 пунктов (0–4); 3–4 = выраженный фиброз	Показатель 3,64 кПа обладал чувствительностью 92 % и специфичностью 90 % для прогнозирования развития выраженного фиброза	AUC 0,957 ≥ 3-й стадии Существенное повышение точности (p < 0,05) по сравнению с FIB-4, индексом Lok, отношением АсАТ/АлАТ, шкалой фиброза при НАЖБП, индексами APRI, BARD, шкалой НАСГ CRN, шкалой Bonacini
Chen et al. [93]	Ретроспективное когортное	58; доказанная при биопсии НАЖБП в течение 90 дней до проведения МРЭ; исключены другие причины	Биопсия печени с применением классификации Brunt; патоморфолог, оценивавший результаты слепым методом; шкала из 5 пунктов (0–4); 3–4 = выраженный фиброз	Стадия 0: 2,71 кПа Стадия 1: 3,43 кПа Стадия 2: 4,58 кПа Стадия 3: 5,55 кПа Стадия 4: 5,82 кПа	Коэффициент корреляции жесткости печени и стадии фиброза 0,651
Loomba et al. [94]	Поперечное проспективное когортное исследование, сравнительная эффективность	100; доказанная при биопсии НАЖБП; исключены другие причины	Биопсия печени с применением шкалы НАСГ; патоморфолог, оценивавший результаты слепым методом; шкала из 5 пунктов (0–4); 3–4 = выраженный фиброз	Стадия 0–2 *vs* 3–4 2D (60 Гц): 3,8 кПа 3D (60 Гц): 3,4 кПа 3D (40 Гц): 2,4 кПа	Стадия 0–2 *vs* 3–4 2D (60 Гц): AUC 0,921 3D (60 Гц): AUC 0,927 3D (40 Гц): AUC 0,981
Singh et al. [92]	Систематический обзор	232; доказанная при биопсии НАЖБП; данные на уровне отдельных пациентов	Биопсия печени; шкала из 5 пунктов (0–4); 3–4 = выраженный фиброз	Нет данных	AUC 0,86 ≥ 1-й стадии AUC 0,87 ≥ 2-й стадии AUC 0,90 ≥ 3-й стадии AUC 0,91 ≥ 4-й стадии

CRN — сеть клинических исследований НАСГ; АлАТ — аланинаминотрансфераза; АсАТ — аспартатаминотрансфераза.

Достоверность: диагностическая точность при выявлении НАСГ у пациентов с НАЖБП

Выявление фиброза не обязательно для диагностики НАСГ [96], но имеет прогностическое значение (примерно у 40 % больных НАСГ прогрессирование до последних стадий фиброза происходит в течение 3 лет) [97–101]. Поэтому у всех пациентов с НАЖБП было предложено выполнять биопсию печени для выявления НАСГ на ранних стадиях, когда с помощью соответствующей терапии можно сократить заболеваемость и смертность [101]. Chen et al. [93] обнаружили, что оценка жесткости печени с помощью МРЭ характеризуется высокой диагностической точностью дифференцировки НАСГ от стеатоза с диагностическим порогом 2,74 кПа (AUC 0,93). Чувствительность метода при этом составляла 94 %, а специфичность — 73 %. Кроме того, оценки жесткости печени по данным МРЭ повышались по мере увеличения тяжести НАСГ независимо от наличия фиброза. Это говорит о возможности раннего выявления НАСГ, даже до развития фиброза, однако данные следует интерпретировать с осторожностью, поскольку исследование было ретроспективным и проводилось лишь в одном медицинском центре в небольшой когорте больных. Поэтому необходимо дальнейшее подтверждение результатов в проспективных когортах. Тем не менее эти результаты являются многообещающими, поскольку раннее выявление НАСГ, до развития фиброза, будет иметь большое клиническое значение и позволит делать выводы относительно дальнейших прогнозов в рамках клинических исследований. Это было бы идеаль-

ным для пробных исследований по проверке гипотезы, в которых оценивается соотношение пользы и риска. Это также важно в исследованиях профилактики, целью которых является замедление прогрессирования заболевания до фиброза и в которых необходимо тщательное выявление пациентов с риском прогрессирования.

Сравнительная эффективность

Для оценки выраженности фиброза рассматривались ультразвуковые методы с учетом простоты их применения и относительно невысокой стоимости. Методы ультразвуковой эластографии можно классифицировать на компрессионную эластографию, при которой определяется распределение упругости, но которая не позволяет пока получить воспроизводимые оценки, и эластографию сдвиговой волны, при которой изучается распространение сдвиговых волн в тканях [102, 103]. Среди методик со сдвиговыми волнами наиболее широко изучалась транзиентная эластография (ТЭ) и точечная эластография сдвиговой волны с использованием акустической лучевой импульсной визуализации (АЛИВ) [14]. Так же как при оценке стеатоза, ультразвуковые методы характеризуются меньшей диагностической точностью по сравнению с МРЭ как в оценке фиброза печени (ТЭ: AUC 0,82; АЛИВ: AUC 0,85), так и цирроза (ТЭ: AUC 0,92; АЛИВ: AUC 0,93) [88, 104–107]. Прямые сравнительные исследования в разных популяциях пациентов также свидетельствуют о более высокой частоте эффективного выполнения МРЭ с получением более достоверных результатов измерения жесткости печени [107–110]. Кроме того, ультразвуковые методы позволяют оценить лишь участок печени, их проведение технически затруднено у пациентов с ожирением или выраженным асцитом, а результаты зависят от опыта оператора, активности воспаления и наличия застоя в печени [111–118]. В настоящее время это наиболее важные недостатки, препятствующие применению этих методов в клинической практике. Учитывая влияние, которое неоднородность классификации заболевания оказывает на расчет мощности и разработку дизайна исследований, направленных на создание терапевтических вмешательств, МРЭ представляет собой потенциально эффективный неинвазивный метод, позволяющий выполнить точную количественную оценку тяжести фиброза в клинических исследованиях [118].

Применимость показателей MPT-PDFF и МРЭ в качестве составного биомаркера в клинических исследованиях и клинической практике

Одной из рабочих характеристик, требующих изучения, является применимость в клинических исследованиях и обычной практике. Целесообразность применения MPT-PDFF и МРЭ в качестве составного биомаркера в условиях клинических испытаний оценивалась в исследовании MOZART [119]. Это рандомизированное двойное слепое плацебо-контролируемое исследование, в котором 50 пациентов с подтвержденным биопсией НАСГ были рандомизированы на группу эзетимиба 10 мг/сут внутрь и группу плацебо на 24 нед. Авторы выполняли MPT-PDFF и МРЭ и продемонстрировали целесообразность создания топографических карт содержания жира в печени с помощью MPT-PDFF и карт жесткости печени с помощью МРЭ до и после лечения для неинвазивной оценки ответа на терапию (рис. 2, *B* и *C*). В клинической практике Doycheva et al. [120] оценивали целесообразность скрининга НАЖБП с помощью MPT-PDFF в условиях первичного звена и обнаружили, что распространенность НАЖБП среди больных сахарным диабетом 2-го типа составляет 65 %. Путем одновременной оценки выраженности МРЭ им также удалось установить, что распространенность выраженного фиброза среди пациентов с сахарным диабетом 2-го типа составляет 7 %. Среди пациентов с тяжелым фиброзом практически в 25 % случаев оценка MPT-PDFF превышала 5 %. Таким образом, если бы авторы использовали для выявления НАЖБП только MPT-PDFF, они бы недооценили распространенность и тяжесть заболевания в данной популяции. Результаты этого исследования подтверждают целесообразность применения MPT-PDFF и МРЭ в клинической практике и подчеркивают важность одновременной оценки стеатоза и фиброза. Однако эти результаты необходимо воспроизвести в дальнейших исследованиях и сравнить с данными других скрининговых программ, более доступных и потенциально экономически более эффективных (например, CAP) [121].

Ключевой момент

МРЭ превосходит АЛИВ и ТЭ с контролем вибрации в оценке наличия и выраженности фиброза, особенно у пациентов с ожирением.

Перспективы

Несмотря на то что MPT-PDFF и МРЭ позволяют выполнить точную неинвавзивную оценку стеатоза и фиброза печени, внедрение этих методов в клиническую практику ограничивается их технической сложностью и временем, требуемым для проведения полного обследования. Недавно в слепом проспективном исследовании изучался новый метод визуализации, в котором используется мультипараметрическая МРТ (с T1- и T2*-картированием) и протонная спектроскопия. В исследовании была продемонстрирована четкая корреляция результатов, полученных с помощью этого метода, с данными биопсии печени в отношении стеатоза (коэффициент Спирмена ρ = 0,89; AUC 0,93) и фиброза (коэффициент Спирмена ρ = 0,62; AUC 0,90) [122]. Несмотря на то что этот метод требует дальнейшего изучения, он позволяет перенести методику МРТ в область клинической практики и рутинного мониторинга при условии, что процедура займет примерно 23 мин и даст возможность одновременно оценить наличие и степень стеатоза и фиброза печени.

Заключение

Магнитно-резонансные методы позволяют выполнять неинвазивную, точную и воспроизводимую количе-

ственную оценку стеатоза и фиброза печени с помощью МРТ-PDFF и МРЭ соответственно. Доказано, что эти методы обладают высокой точностью, надежностью и чувствительностью при НАЖБП и имеют некоторые явные преимущества по сравнению с инвазивными (биопсия печени) и неинвазивными (МРС и УЗИ) методами. Оптимальный подход к их использованию в клинических исследованиях потребует топографической оценки представляющих интерес участков как при оценке стеатоза, так и при оценке фиброза. Это необходимо, чтобы достоверно выявить пациентов с высоким риском прогрессирования, у которых терапевтические вмешательства имеют наибольшее значение, а также чтобы количественно оценить изменения, происходящие с течением времени на фоне лечения. Такой подход может непосредственно быть внедрен в клиническую практику в составе протоколов неинвазивного скрининга и мониторинга с целью решить проблемы растущей эпидемии НАЖБП.

Спонсоры

Финансовая поддержка была оказана компанией Atlantic Philanthropies, Inc, фондом John A. Hartford, OM, Association of Specialty Professors и American Gastroenterological Association, а также в рамках гранта K23-DK090303.

Конфликты интересов

PSD получал поддержку от Национального института диабета, заболеваний пищеварительной системы и почек в виде гранта на исследование 5T32DK007202. RL получал продержку от фонда Американской гастроэнтерологической ассоциации, фонда Sucampo–ASP, а также премию за исследования в области гериатрической гастроэнтерологии и стипендию Т. Франклина Уильямса. CBS и RL получили гранты R01DK106419. CBS также получил грант R01DK088925.

Вклад авторов

PSD, CBS, RL — сбор и интерпретация данных; PSD — написание рукописи; CBS, RL — критический обзор рукописи на интеллектуальное содержание; PSD, CBS, RL — одобрение окончательного варианта рукописи.

Литература

[1] Loomba R, Sanyal AJ. The global NAFLD epidemic. Nat Rev Gastroenterol Hepatol 2013;10:686–690.
[2] Vernon G, Baranova A, Younossi ZM. Systematic review: the epidemiology and natural history of non-alcoholic fatty liver disease and non-alcoholic steatohepatitis in adults. Aliment Pharmacol Ther 2011;34:274–285.
[3] Rinella ME. Nonalcoholic fatty liver disease: a systematic review. JAMA 2015;313:2263–2273.
[4] Chalasani N, Younossi Z, Lavine JE, et al. The diagnosis and management of non-alcoholic fatty liver disease: practice guideline by the American Gastroenterological Association, American Association for the Study of Liver Diseases, and American College of Gastroenterology. Gastroenterology 2012;142:1592–1609.
[5] Spengler EK, Loomba R. Recommendations for diagnosis, referral for liver biopsy, and treatment of nonalcoholic fatty liver disease and nonalcoholic steatohepatitis. Mayo Clin Proc 2015;90:1233–1246.
[6] Matteoni CA, Younossi ZM, Gramlich T, et al. Nonalcoholic fatty liver disease: a spectrum of clinical and pathological severity. Gastroenterology 1999;116:1413–1419.
[7] Singh S, Allen AM, Wang Z, et al. Fibrosis progression in nonalcoholic fatty liver vs nonalcoholic steatohepatitis: a systematic review and meta-analysis of paired-biopsy studies. Clin Gastroenterol Hepatol 2015;13:643–654, [Quiz e39–e40] e1–e9.
[8] Wong VW, Wong GL, Choi PC, et al. Disease progression of nonalcoholic fatty liver disease: a prospective study with paired liver biopsies at 3 years. Gut 2010;59:969–974.
[9] Bhala N, Angulo P, van der Poorten D, et al. The natural history of nonalcoholic fatty liver disease with advanced fibrosis or cirrhosis: an international collaborative study. Hepatology 2011;54:1208–1216.
[10] Adams LA, Lymp JF, St Sauver J, et al. The natural history of nonalcoholic fatty liver disease: a population-based cohort study. Gastroenterology 2005;129:113–121.
[11] Arulanandan A, Ang B, Bettencourt R, et al. Association between quantity of liver fat and cardiovascular risk in patients with nonalcoholic fatty liver disease independent of nonalcoholic steatohepatitis. Clin Gastroenterol Hepatol 2015;13:1513–1520 e1.
[12] http://www.fda.gov/Drugs/DevelopmentApprovalProcess/DrugDevelopmentToolsQualificationProgram/ucm459144.htm.
[13] Rockey DC, Caldwell SH, Goodman ZD, et al. Liver biopsy. Hepatology 2009;49:1017–1044.
[14] Asrani SK. Incorporation of noninvasive measures of liver fibrosis into clinical practice: diagnosis and prognosis. Clin Gastroenterol Hepatol 2015;13:2190–2204.
[15] Bravo AA, Sheth SG, Chopra S. Liver biopsy. N Engl J Med 2001;344:495–500.
[16] Regev A, Berho M, Jeffers LJ, et al. Sampling error and intraobserver variation in liver biopsy in patients with chronic HCV infection. Am J Gastroenterol 2002;97:2614–2618.
[17] Bonekamp S, Tang A, Mashhood A, et al. Spatial distribution of MRI-Determined hepatic proton density fat fraction in adults with nonalcoholic fatty liver disease. J Magn Reson Imaging 2014;39:1525–1532.
[18] El-Hassan AY, Ibrahim EM, Al-Mulhim FA, et al. Fatty infiltration of the liver: analysis of prevalence, radiological and clinical features and influence on patient management. Br J Radiol 1992;65:774–778.
[19] Grove A, Vyberg B, Vyberg M. Focal fatty change of the liver. A review and a case associated with continuous ambulatory peritoneal dialysis. Virchows Arch 1991;419:69–75.
[20] Merriman RB, Ferrell LD, Patti MG, et al. Correlation of paired liver biopsies in morbidly obese patients with suspected nonalcoholic fatty liver disease. Hepatology 2006;44:874–880.
[21] Larson SP, Bowers SP, Palekar NA, et al. Histopathologic variability between the right and left lobes of the liver in morbidly obese patients undergoing Roux-en-Y bypass. Clin Gastroenterol Hepatol 2007;5:1329–1332.
[22] Ratziu V, Charlotte F, Heurtier A, et al. Sampling variability of liver biopsy in nonalcoholic fatty liver disease. Gastroenterology 2005;128:1898–1906.
[23] Lee SS, Park SH. Radiologic evaluation of nonalcoholic fatty liver disease. World J Gastroenterol 2014;20:7392–7402.
[24] Papagianni M, Sofogianni A, Tziomalos K. Non-invasive methods for the diagnosis of nonalcoholic fatty liver disease. World J Hepatol 2015;7:638–648.
[25] Cui J, Ang B, Haufe W, et al. Comparative diagnostic accuracy of magnetic resonance elastography vs. eight clinical prediction

rules for non-invasive diagnosis of advanced fibrosis in biopsy-proven non-alcoholic fatty liver disease: a prospective study. Aliment Pharmacol Ther 2015;41:1271–1280.
[26] Singh S, Venkatesh SK, Wang Z, et al. Diagnostic performance of magnetic resonance elastography in staging liver fibrosis: a systematic review and meta-analysis of individual participant data. Clin Gastroenterol Hepatol 2015;13:440–451 e6.
[27] Idilman IS, Keskin O, Celik A, et al. A comparison of liver fat content as determined by magnetic resonance imaging-proton density fat fraction and MRS vs. liver histology in non-alcoholic fatty liver disease. Acta Radiol 2016;57:271–278.
[28] Tang A, Desai A, Hamilton G, et al. Accuracy of MR imaging-estimated proton density fat fraction for classification of dichotomized histologic steatosis grades in nonalcoholic fatty liver disease. Radiology 2015;274:416– 425.
[29] Permutt Z, Le TA, Peterson MR, et al. Correlation between liver histology and novel magnetic resonance imaging in adult patients with non-alcoholic fatty liver disease – MRI accurately quantifies hepatic steatosis in NAFLD. Aliment Pharmacol Ther 2012;36:22–29.
[30] Loomba R, Wolfson T, Ang B, et al. Magnetic resonance elastography predicts advanced fibrosis in patients with nonalcoholic fatty liver disease: a prospective study. Hepatology 2014;60:1920–1928.
[31] NIH Definitions Working Group. Biomarkers and surrogate endpoints in clinical research: definitions and conceptual model. In: Downing GJ, editor. Biomarkers and Surrogate Endpoints. Amsterdam: Elsevier; 2000. p. 1–9.
[32] Aronson JK. Biomarkers and surrogate endpoints. Br J Clin Pharmacol 2005;59:491–494.
[33] Aronson JK. Research priorities in biomarkers and surrogate end-points. Br J Clin Pharmacol 2012;73:900–907.
[34] Aronson JK. Surrogate end points: studying their benefits, taxonomy, and semantics. BMJ 2012;344 e750.
[35] Fleming TR. Surrogate endpoints and FDA's accelerated approval process. Health Aff (Millwood) 2005;24:67–78.
[36] FDA Document. Guidance for Industry Enrichment Strategies for Clinical Trials to Support Approval of Human Drugs and Biological Products December, 2012.
[37] Kirshner B, Guyatt G. A methodological framework for assessing health indices. J Chronic Dis 1985;38:27–36.
[38] Wagner JA. Overview of biomarkers and surrogate endpoints in drug development. Dis Markers 2002;18:41–46.
[39] Lee JW, Devanarayan V, Barrett YC, et al. Fit-for-purpose method development and validation for successful biomarker measurement. Pharm Res 2006;23:312–328.
[40] Fleming TR, DeMets DL. Surrogate end points in clinical trials: are we being misled? Ann Intern Med 1996;125:605–613.
[41] Prentice RL. Surrogate endpoints in clinical trials: definition and operational criteria. Stat Med 1989;8:431–440.
[42] Yokoo T, Bydder M, Hamilton G, et al. Nonalcoholic fatty liver disease: diagnostic and fat-grading accuracy of low-flip-angle multiecho gradient-recalled-echo MR imaging at 1.5 T. Radiology 2009;251:67–76.
[43] Yokoo T, Shiehmorteza M, Hamilton G, et al. Estimation of hepatic proton-density fat fraction by using MR imaging at 3.0 T. Radiology 2011;258:749–759.
[44] Lee SS, Lee Y, Kim N, et al. Hepatic fat quantification using chemical shift MR imaging and MR spectroscopy in the presence of hepatic iron deposition: validation in phantoms and in patients with chronic liver disease. J Magn Reson Imaging 2011;33:1390–1398.
[45] Guiu B, Petit JM, Loffroy R, et al. Quantification of liver fat content: comparison of triple-echo chemical shift gradient-echo imaging and in vivo proton MR spectroscopy. Radiology 2009;250:95–102.
[46] Bydder M, Shiehmorteza M, Yokoo T, et al. Assessment of liver fat quantification in the presence of iron. Magn Reson Imaging 2010;28:767–776.
[47] Kang BK, Yu ES, Lee SS, et al. Hepatic fat quantification: a prospective comparison of magnetic resonance spectroscopy and analysis methods for chemical-shift gradient echo magnetic resonance imaging with histologic assessment as the reference standard. Invest Radiol 2012;47:368–375.
[48] Kuhn JP, Hernando D, Munoz del Rio A, et al. Effect of multipeak spectral modeling of fat for liver iron and fat quantification: correlation of biopsy with MR imaging results. Radiology 2012;265:133–142.
[49] Meisamy S, Hines CD, Hamilton G, et al. Quantification of hepatic steatosis with T1-independent, T2-corrected MR imaging with spectral modeling of fat: blinded comparison with MR spectroscopy. Radiology 2011;258:767–775.
[50] Hines CD, Yu H, Shimakawa A, et al. T1 independent, T2/corrected MRI with accurate spectral modeling for quantification of fat: validation in a fat-water-SPIO phantom. J Magn Reson Imaging 2009;30:1215–1222.
[51] Reeder SB, Robson PM, Yu H, et al. Quantification of hepatic steatosis with MRI: the effects of accurate fat spectral modeling. J Magn Reson Imaging 2009;29:1332–1339.
[52] Yu H, Shimakawa A, McKenzie CA, et al. Multiecho water-fat separation and simultaneous R2* estimation with multifrequency fat spectrum modeling. Magn Reson Med 2008;60:1122–1134.
[53] Tang A, Tan J, Sun M, et al. Nonalcoholic fatty liver disease: MR imaging of liver proton density fat fraction to assess hepatic steatosis. Radiology 2013;267:422–431.
[54] Kang GH, Cruite I, Shiehmorteza M, et al. Reproducibility of MRI-determined proton density fat fraction across two different MR scanner platforms. J Magn Reson Imaging 2011;34:928–934.
[55] Kleiner DE, Brunt EM, Van Natta M, et al. Design and validation of a histological scoring system for nonalcoholic fatty liver disease. Hepatology 2005;41:1313–1321.
[56] Idilman IS, Aniktar H, Idilman R, et al. Hepatic steatosis: quantification by proton density fat fraction with MR imaging vs. liver biopsy. Radiology 2013;267:767–775.
[57] Bannas P, Kramer H, Hernando D, et al. Quantitative magnetic resonance imaging of hepatic steatosis: Validation in ex vivo human livers. Hepatology 2015;62:1444–1455.
[58] Heba ER, Desai A, Zand KA, et al. Accuracy and the effect of possible subject-based confounders of magnitude-based MRI for estimating hepatic proton density fat fraction in adults, using MR spectroscopy as reference. J Magn Reson Imaging 2016;43:398–406.
[59] Paparo F, Cenderello G, Revelli M, et al. Diagnostic value of MRI proton density fat fraction for assessing liver steatosis in chronic viral C hepatitis. Biomed Res Int 2015;2015 758164.
[60] Negrete LM, Middleton MS, Clark L, et al. Inter-examination precision of magnitude-based MRI for estimation of segmental hepatic proton density fat fraction in obese subjects. J Magn Reson Imaging 2014;39:1265–1271.
[61] Tyagi A, Yeganeh O, Levin Y, et al. Intra- and inter-examination repeatability of magnetic resonance spectroscopy, magnitude-based MRI, and complex-based MRI for estimation of hepatic proton density fat fraction in overweight and obese children and adults. Abdom Imaging 2015;40:3070–3077.
[62] Le TA, Chen J, Changchien C, et al. Effect of colesevelam on liver fat quantified by magnetic resonance in nonalcoholic steatohepatitis: a randomized controlled trial. Hepatology 2012;56:922–932.
[63] Noureddin M, Lam J, Peterson MR, et al. Utility of magnetic resonance imaging vs. histology for quantifying changes in liver fat in nonalcoholic fatty liver disease trials. Hepatology 2013;58:1930–1940.
[64] Hamilton G, Middleton MS, Bydder M, et al. Effect of PRESS and STEAM sequences on magnetic resonance spectroscopic liver fat quantification. J Magn Reson Imaging 2009;30:145–152.
[65] Cassidy FH, Yokoo T, Aganovic L, et al. Fatty liver disease: MR imaging techniques for the detection and quantification of liver steatosis. Radiographics 2009;29:231–260.

[66] Khov N, Sharma A, Riley TR. Bedside ultrasound in the diagnosis of nonalcoholic fatty liver disease. World J Gastroenterol 2014;20:6821–6825.
[67] Dasarathy S, Dasarathy J, Khiyami A, et al. Validity of real time ultrasound in the diagnosis of hepatic steatosis: a prospective study. J Hepatol 2009;51:1061–1067.
[68] Hamaguchi M, Kojima T, Itoh Y, et al. The severity of ultrasonographic findings in nonalcoholic fatty liver disease reflects the metabolic syndrome and visceral fat accumulation. Am J Gastroenterol 2007;102:2708–2715.
[69] Riley TR, Bruno MA. Sonographic measurement of the thickness of subcutaneous tissues in nonalcoholic fatty liver disease vs. other chronic liver diseases. J Clin Ultrasound 2005;33:439–441.
[70] Riley 3rd TR, Mendoza A, Bruno MA. Bedside ultrasound can predict nonalcoholic fatty liver disease in the hands of clinicians using a prototype image. Dig Dis Sci 2006;51:982–985.
[71] Riley 3rd TR, Kahn A. Risk factors and ultrasound can predict chronic hepatitis caused by nonalcoholic fatty liver disease. Dig Dis Sci 2006;51:41–44.
[72] Lee JY, Kim KM, Lee SG, et al. Prevalence and risk factors of nonalcoholic fatty liver disease in potential living liver donors in Korea: a review of 589 consecutive liver biopsies in a single center. J Hepatol 2007;47:239–244.
[73] Lee SS, Park SH, Kim HJ, et al. Non-invasive assessment of hepatic steatosis: prospective comparison of the accuracy of imaging examinations. J Hepatol 2010;52:579–585.
[74] Williams CD, Stengel J, Asike MI, et al. Prevalence of nonalcoholic fatty liver disease and nonalcoholic steatohepatitis among a largely middle-aged population utilizing ultrasound and liver biopsy: a prospective study. Gastroenterology 2011;140:124–131.
[75] Mishra P, Younossi ZM. Abdominal ultrasound for diagnosis of nonalcoholic fatty liver disease (NAFLD). Am J Gastroenterol 2007;102:2716–2717.
[76] Guajardo-Salinas GE, Hilmy A. Prevalence of nonalcoholic fatty liver disease (NAFLD) and utility of FIBROspect II to detect liver fibrosis in morbidly obese Hispano-American patients undergoing gastric bypass. Obes Surg 2010;20:1647–1653.
[77] de Moura Almeida A, Cotrim HP, Barbosa DB, et al. Fatty liver disease in severe obese patients: diagnostic value of abdominal ultrasound. World J Gastroenterol 2008;14:1415–1418.
[78] Perez NE, Siddiqui FA, Mutchnick MG, et al. Ultrasound diagnosis of fatty liver in patients with chronic liver disease: a retrospective observational study. J Clin Gastroenterol 2007;41:624–629.
[79] Chen CH, Lin ST, Yang CC, et al. The accuracy of sonography in predicting steatosis and fibrosis in chronic hepatitis C. Dig Dis Sci 2008;53:1699–1706.
[80] Lin SC, Heba E, Wolfson T, et al. Noninvasive diagnosis of nonalcoholic fatty liver disease and quantification of liver fat using a new quantitative ultrasound technique. Clin Gastroenterol Hepatol 2015;13:1337–1345 e6.
[81] Sasso M, Audiere S, Kemgang A, et al. Liver steatosis assessed by controlled attenuation parameter (CAP) measured with the XL probe of the FibroScan: a pilot study assessing diagnostic accuracy. Ultrasound Med Biol 2016;42:92–103.
[82] Sasso M, Beaugrand M, de Ledinghen V, et al. Controlled attenuation parameter (CAP): a novel VCTE guided ultrasonic attenuation measurement for the evaluation of hepatic steatosis: preliminary study and validation in a cohort of patients with chronic liver disease from various causes. Ultrasound Med Biol 2010;36:1825–1835.
[83] de Ledinghen V, Vergniol J, Foucher J, et al. Non-invasive diagnosis of liver steatosis using controlled attenuation parameter (CAP) and transient elastography. Liver Int 2012;32:911–918.
[84] Myers RP, Pollett A, Kirsch R, et al. Controlled attenuation parameter (CAP): a noninvasive method for the detection of hepatic steatosis based on transient elastography. Liver Int 2012;32:902–910.
[85] Chon YE, Jung KS, Kim SU, et al. Controlled attenuation parameter (CAP) for detection of hepatic steatosis in patients with chronic liver diseases: a prospective study of a native Korean population. Liver Int 2014;34:102– 109.
[86] Chan WK, Nik Mustapha NR, Mahadeva S. Controlled attenuation parameter for the detection and quantification of hepatic steatosis in nonalcoholic fatty liver disease. J Gastroenterol Hepatol 2014;29:1470–1476.
[87] Shen F, Zheng RD, Mi YQ, et al. Controlled attenuation parameter for non-invasive assessment of hepatic steatosis in Chinese patients. World J Gastroenterol 2014;20:4702–4711.
[88] Imajo K, Kessoku T, Honda Y, et al. Magnetic resonance imaging more accurately classifies steatosis and fibrosis in patients with nonalcoholic fatty liver disease than transient elastography. Gastroenterology 2016;150:626–637 e7.
[89] Schwimmer JB, Middleton MS, Behling C, et al. Magnetic resonance imaging and liver histology as biomarkers of hepatic steatosis in children with nonalcoholic fatty liver disease. Hepatology 2015;61:1887–1895.
[90] Venkatesh SK, Yin M, Ehman RL. Magnetic resonance elastography of liver: technique, analysis, and clinical applications. J Magn Reson Imaging 2013;37:544–555.
[91] Kim D, Kim WR, Talwalkar JA, et al. Advanced fibrosis in nonalcoholic fatty liver disease: noninvasive assessment with MR elastography. Radiology 2013;268:411–419.
[92] Singh S, Venkatesh SK, Loomba R, et al. Magnetic resonance elastography for staging liver fibrosis in non-alcoholic fatty liver disease: a diagnostic accuracy systematic review and individual participant data pooled analysis. Eur Radiol 2016;26:1431–1440.
[93] Chen J, Talwalkar JA, Yin M, et al. Early detection of nonalcoholic steatohepatitis in patients with nonalcoholic fatty liver disease by using MR elastography. Radiology 2011;259:749–756.
[94] Loomba R, Cui J, Wolfson T, et al. Novel 3D magnetic resonance elastography for the noninvasive diagnosis of advanced fibrosis in NAFLD: a prospective study. Am J Gastroenterol 2016;111:986–994.
[95] Runge JH, Bohte AE, Verheij J, et al. Comparison of interobserver agreement of magnetic resonance elastography with histopathological staging of liver fibrosis. Abdom Imaging 2014;39:283–290.
[96] Tiniakos DG. Nonalcoholic fatty liver disease/nonalcoholic steatohepatitis: histological diagnostic criteria and scoring systems. Eur J Gastroenterol Hepatol 2010;22:643–650.
[97] Harrison SA, Torgerson S, Hayashi PH. The natural history of nonalcoholic fatty liver disease: a clinical histopathological study. Am J Gastroenterol 2003;98:2042–2047.
[98] Powell EE, Cooksley WG, Hanson R, et al. The natural history of nonalcoholic steatohepatitis: a follow-up study of forty-two patients for up to 21 years. Hepatology 1990;11:74–80.
[99] Fassio E, Alvarez E, Dominguez N, et al. Natural history of nonalcoholic steatohepatitis: a longitudinal study of repeat liver biopsies. Hepatology 2004;40:820–826.
[100] Evans CD, Oien KA, MacSween RN, et al. Non-alcoholic steatohepatitis: a common cause of progressive chronic liver injury? J Clin Pathol 2002;55:689–692.
[101] Gaidos JK, Hillner BE, Sanyal AJ. A decision analysis study of the value of a liver biopsy in nonalcoholic steatohepatitis. Liver Int 2008;28:650–658.
[102] Shiina T, Nightingale KR, Palmeri ML, et al. WFUMB guidelines and recommendations for clinical use of ultrasound elastography: Part 1: basic principles and terminology. Ultrasound Med Biol 2015;41:1126–1147.
[103] Ferraioli G, Filice C, Castera L, et al. WFUMB guidelines and recommendations for clinical use of ultrasound elastography: Part 3: liver. Ultrasound Med Biol 2015;41:1161–1179.
[104] Tsochatzis EA, Gurusamy KS, Ntaoula S, et al. Elastography for the diagnosis of severity of fibrosis in chronic liver disease: a meta-analysis of diagnostic accuracy. J Hepatol 2011;54:650–659.

[105] Tsochatzis EA, Manousou P, Fede G, et al. Validating non-invasive markers of fibrosis: the need for a new histological reference standard. Gut 2011;60:1442–1443, [Author reply 1443–4].
[106] Nierhoff J, Chavez Ortiz AA, Herrmann E, et al. The efficiency of acoustic radiation force impulse imaging for the staging of liver fibrosis: a meta-analysis. Eur Radiol 2013;23:3040–3053.
[107] Cui J, Philo L, Nguyen P, et al. Sitagliptin vs. placebo in the treatment of nonalcoholic fatty liver disease: A randomized controlled trial. J Hepatol 2016;65:369–376.
[108] Yoon JH, Lee JM, Woo HS, et al. Staging of hepatic fibrosis: comparison of magnetic resonance elastography and shear wave elastography in the same individuals. Korean J Radiol 2013;14:202–212.
[109] Huwart L, Sempoux C, Vicaut E, et al. Magnetic resonance elastography for the noninvasive staging of liver fibrosis. Gastroenterology 2008;135:32–40.
[110] Yoon JH, Lee JM, Joo I, et al. Hepatic fibrosis: prospective comparison of MR elastography and US shear-wave elastography for evaluation. Radiology 2014;273:772–782.
[111] Castera L. Noninvasive methods to assess liver disease in patients with hepatitis B or C. Gastroenterology 2012;142:1293–1302 e4.
[112] Castera L, Foucher J, Bernard PH, et al. Pitfalls of liver stiffness measurement: a 5-year prospective study of 13,369 examinations. Hepatology 2010;51:828–835.
[113] Bota S, Sporea I, Sirli R, et al. Factors associated with the impossibility to obtain reliable liver stiffness measurements by means of Acoustic Radiation Force Impulse (ARFI) elastography–analysis of a cohort of 1,031 subjects. Eur J Radiol 2014;83:268–272.
[114] Castera L, Pinzani M. Non-invasive assessment of liver fibrosis: are we ready? Lancet 2010;375:1419–1420.
[115] Talwalkar JA. Elastography for detecting hepatic fibrosis: options and considerations. Gastroenterology 2008;135:299–302.
[116] Wong VW, Vergniol J, Wong GL, et al. Diagnosis of fibrosis and cirrhosis using liver stiffness measurement in nonalcoholic fatty liver disease. Hepatology 2010;51:454–462.
[117] Gradinaru-Tascau O, Sporea I, Bota S, et al. Does experience play a role in the ability to perform liver stiffness measurements by means of supersonic shear imaging (SSI)? Med Ultrason 2013;15:180–183.
[118] EASL-ALEH clinical practice guidelines: non-invasive tests for evaluation of liver disease severity and prognosis. J Hepatol 2015;63:237–264.
[119] Loomba R, Sirlin CB, Ang B, et al. Ezetimibe for the treatment of nonalcoholic steatohepatitis: assessment by novel magnetic resonance imaging and magnetic resonance elastography in a randomized trial (MOZART trial). Hepatology 2015;61:1239–1250.
[120] Doycheva I, Cui J, Nguyen P, et al. Non-invasive screening of diabetics in primary care for NAFLD and advanced fibrosis by MRI and MRE. Aliment Pharmacol Ther 2016;43:83–95.
[121] Kwok R, Choi KC, Wong GL, et al. Screening diabetic patients for non-alcoholic fatty liver disease with controlled attenuation parameter and liver stiffness measurements: a prospective cohort study. Gut 2016;65:1359–1368.
[122] Banerjee R, Pavlides M, Tunnicliffe EM, et al. Multiparametric magnetic resonance for the non-invasive diagnosis of liver disease. J Hepatol 2014;60:69–77.